



# Zondagmiddagarmpje

Arie Knuistingh Neven, Just Eekhof

## Inleiding

De eerste uitgebreide beschrijving van het zondagmiddagarmpje of subluxatio capitelli radii dateert uit 1671 van de Franse arts Fournier.<sup>1</sup> In ons land beschreef De Jager de aandoening in 1932 op pregnante wijze in het NTvG<sup>2</sup> en kwam de kwaal later in het 'Kleine kwalenboek'.<sup>3</sup> Het zondagmiddagarmpje komt vooral voor bij kinderen onder de 4 jaar. De voorkeursleeftijd ligt tussen 1 en 3 jaar.<sup>1,4</sup> Het trauma treedt iets vaker op bij jongens en komt meer voor aan de linker elleboog (de meeste ouders en verzorgers zijn immers rechtshandig). Van de elleboogtraumata bij jonge kinderen is 25% een subluxatio capitelli radii. Specifieke epidemiologische gegevens zijn in Nederland niet beschikbaar. In Schotland berekende men een jaarincidentie van 1,2%.<sup>1</sup> De recidiefkans wordt geschat op circa 5%.<sup>5</sup> Onderzoekers in de Verenigde Staten stelden in een kinderziekenhuis vast dat bij 24% een recidief optrad, met een gemiddelde observatieperiode van 16 maanden.<sup>6</sup>

## Achtergrond

### Definitie

Het zondagmiddagarmpje, subluxatio capitelli radii ('pulled elbow' of 'nursemaid's elbow') is een traumatische ontwrichting van het kopje van de radius.

### Etiologie

De subluxatie van het radiuskopje komt tot stand doordat aan de arm van het kind wordt getrokken, terwijl deze is gestrekt (bijvoorbeeld doordat bij het aankleden de arm door de mouw van een trui wordt getrokken, of het kind aan de arm wordt opgetrokken wanneer het valt).<sup>1,6</sup> Bij subluxatie van het radiuskopje slijpt een deel van het ligamentum annulare over het radiuskopje en verplaatst zich naar het radio-humerale gewricht (figuur 1). Deze subluxatie kan eigenlijk alleen optreden met de onderarm in pronatie.

### Diagnostiek

Het verhaal is klassiek: nadat aan de arm was getrokken, begon het kind van pijn te huilen en weigerde het verder de arm te gebruiken.<sup>1</sup> Informeer hoe lang het geleden is dat de klachten begonnen en hoe het precies is gebeurd. Soms meldt men een 'klik' te hebben gehoord.<sup>6</sup> Indien er ook pijn in de pols of schou-

### Auteursgegevens

LUMC, afdeling Public Health en Eerstelijngeneeskunde, Leiden: dr. A. Knuistingh Neven en dr. J.A.H. Eekhof, huisarts-epidemiologen.

Correspondentie: a.knuistinghneven@upcmail.nl

Belangenverstrengeling: niets gemeld.

der is, wees dan alert op andere afwijkingen. Bij het onderzoek houdt het kind meestal de arm in lichte flexie in pronatie tegen zich aan; de elleboog is niet opgezet. Soms ondersteunt het kind de pijnlijke arm met de andere hand en weigert het actieve bewegingen met de gekwetste elleboog. De flexie en extensie zijn niet beperkt bij passieve bewegingen. De supinatie is wel beperkt en erg pijnlijk. Lokaal is er drukpijn ter hoogte van het radiuskopje aan de anterolaterale zijde.

## Veel toegepaste behandeling

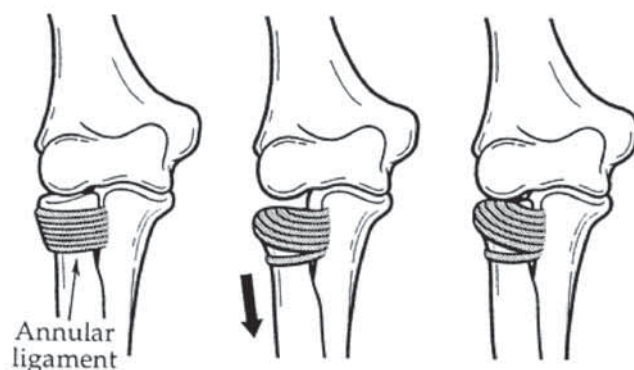
Bij een klassieke subluxatie van het radiuskopje is een röntgenfoto niet geïndiceerd, mits een fractuur kan worden uitgesloten. Bij vermoeden van een fractuur moet uiteraard worden verwezen.<sup>6</sup> Bij bijna 20% verdwijnt de subluxatie 'spontaan' door actieve of passieve supinatie van de onderarm.<sup>2</sup>

Er worden in de literatuur twee repositietechnieken beschreven.<sup>1</sup> Men gebruikt het meest frequent de supinatieflexietechniek.<sup>7,8</sup> De hyperpronatietechniek is een alternatief. Het is van belang aan de ouders of andere begeleiders uit te leggen dat de ingreep heel even pijn doet, maar dat onmiddellijk erna de pijn geheel verdwijnt.<sup>6</sup> Er zijn case reports waarbij de ouders telefonische instructie krijgen om bij recidiverende gevallen de repositie zelf uit te voeren.<sup>9</sup>

### Supinatieflexietechniek (figuur 2)

Breng de arm in 90 graden flexie, terwijl je de onderarm boven de pols vasthoudt. Geef met de duim van de andere hand een lichte druk ter hoogte van het radiuskopje. Supineer en strek snel de onderarm(A). Bij een gelukte repositie wordt vaak (maar niet altijd) een voelbare en hoorbare klik waargenomen. Als de repositie op deze manier niet lukt, flecteer dan de onderarm in supinatie tot tegen de bovenarm(B).

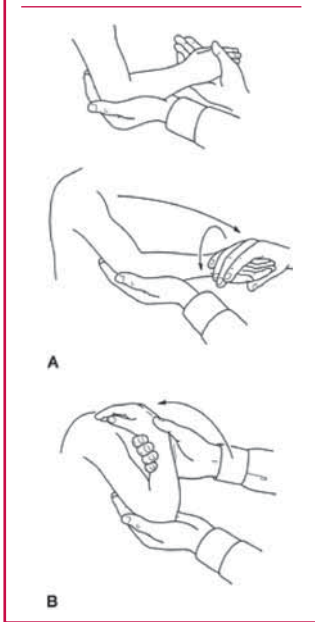
Figuur 1 Het ligamentum annulare slijpt over het radiuskopje (ontleend aan Kaplan en Lillis)<sup>8</sup>



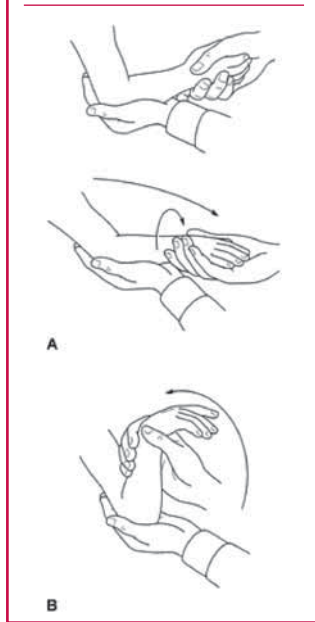
### De hyperpronatietechniek (figuur 3)

Hierbij breng je de arm in 90 graden flexie, terwijl je de onderarm boven de pols vasthoudt. Met de duim van de andere hand geef je een lichte druk ter hoogte van het radiuskopje. Proneer en strek de onderarm snel (A). Bij een gelukte repositie wordt vaak (maar niet altijd) uit een voelbare en hoorbare klik waargenomen. Als op deze manier de repositie nog niet lukt, buig dan de onderarm in pronatie tot tegen de bovenarm (B).

**Figuur 2** Repositie met de supinatieflexietechniek (ontleend aan Kaplan & Lillis)<sup>8</sup>



**Figuur 3** Repositie met de hyperpronatietechniek (ontleend aan Kaplan & Lillis)<sup>8</sup>



Met deze repositietechnieken verdwijnt de pijn min of meer acuut. De patiënt gebruikt de arm meestal onmiddellijk weer. Een mitella en rust hebben doorgaans weinig zin. Het kind moet de arm wel binnen twaalf uur weer helemaal normaal gaan gebruiken, anders is revisie noodzakelijk. Leg aan de ouders of verzorgers van het kind het ontstaansmechanisme van de sublaxatie van het radiuskopje uit, zodat ze de luxerende beweging kunnen vermijden.

### Methode

We zochten in juli 2008 in Pubmed en de Cochrane Library naar RCT's en reviews met als zoektermen 'pulled elbow', 'nursemaid's elbow' en 'radial head sublaxations'. Er was geen MeSH-term beschikbaar.

### Klinische vragen

#### Welke reponeer-techniek is het meest effectief bij de eerste poging?

*Gunstig effect.* Onderzoekers randomiseerden 148 kinderen.<sup>10</sup> Uiteindelijk werd het resultaat bij 135 kinderen gerandomiseerd. Met de pronatietechniek bereikte men bij de eerste poging tot repositie bij 80% een succesvol resultaat; met de supinatiemethode was dit 71%. De OR was 0,59 (95%BI 0,27-1,29). Bij een ander onderzoek waren 75 kinderen betrokken, waarvan er 72 gerandomiseerd wer-

den.<sup>11</sup> De pronatiemethode was bij de eerste poging in 92% succesvol, terwijl dit met de supinatie techniek 84% was. De OR was 0,48 (95%BI 0,11-2,11). In een derde onderzoek randomiseerden men 85 kinderen: 41 werden behandeld met de pronatiemethode, 44 met de supinatie techniek.<sup>8</sup> De pronatiemethode was bij 95% effectief na de eerste poging; bij 77% was de supinatie techniek meteen effectief. OR 0,17 (95%BI 0,04-0,85). Een tweede repositiepoging al dan niet met een andere techniek was in alle gevallen succesvol. Blindering was bij deze onderzoeken overigens niet mogelijk, zodat bias niet uitgesloten kan worden.

*Nadelig effect.* Geen gemeld.

#### Is er verschil in ervaren pijn tussen de twee reponeer-technieken?

*Gunstig effect.* Bij een onderzoek waren 75 kinderen betrokken, waarvan er 72 gerandomiseerd werden.<sup>11</sup> Zowel de behandelend artsen, verpleegkundigen als de ouders legden de pijnklachten bij reponeren vast met behulp van VAS-scores. De pronatiemethode was het minst pijnlijk. Het door artsen gemeten verschil was niet significant ( $p < 0,11$ ). Het verschil tussen de pronatiemethode en supinatie techniek vastgelegd door verpleegkundigen respectievelijk ouders was wel significant ( $p < 0,03$  respectievelijk  $p < 0,04$ ); beter in het voordeel van pronatie.

*Nadelig effect.* Geen gemeld.

#### Is fixatie na repositie zinvol ter voorkoming van recidieven?

*Gunstig effect.* In een onderzoek werden 64 patiënten gerandomiseerd. In de interventiegroep (33 kinderen) werd de arm na repositie van de sublaxatie gedurende 2 dagen gefixeerd in flexie- en supinatie stand.<sup>12</sup> In de controlegroep (31 kinderen) gaf men geen nabehandeling met fixatie. Na 2, 5 en 10 dagen beoordeelde men in hoeverre er een recidief opgetreden was bij de kinderen. In de interventiegroep trad geen recidief van de sublaxatie op. In de controlegroep werd er bij 4 patiënten een recidief gemeld.

*Nadelig effect.* Geen gemeld.

### Conclusie

Het zondagmiddagarmpje is een voor het kind hinderlijke en pijnlijke aandoening. De prognose is goed. Repositie is in vrijwel alle gevallen mogelijk. De supinatiemethode is de klassieke, meest toegepaste techniek. De pronatiemethode is een goed alternatief. Onderzoeken duiden erop dat de kans (hoewel niet significant) groter is dat de repositie met de pronatiemethode de eerste keer succesvol is, terwijl de ervaren pijn mogelijk minder is. Fixatie gedurende twee dagen na de repositie zou minder recidieven geven. Fixatie is echter lastig uitvoerbaar, zodat dit om praktische redenen niet geadviseerd wordt.

### Literatuur

- 1 Broomfield DJ, Maconochie I. The pulled elbow: a review article. *Trauma* 2004;6:255-9.
- 2 De Jager L. Subluxatie van den elleboog bij kinderen. *Ned Tijdschr Geneesk* 1932;76:3288-9.
- 3 Van Gool V, Dijk M. Zondagmiddagarmpje (subluxatio capitelli humeri). In: Eekhof JAH, Knuistingh Neven A, Verheij ThJM (red.). *Kleine*

kwalen bij kinderen. Maarssen: Elsevier gezondheidszorg 2005.

4 Toupin P, Osmond MH, Correll R, Plint A. Radial head subluxation: how long do children wait in the emergency department before reduction? CJEM 2007;9:333-7.

5 Sankar NS. Pulled elbow. J R Soc Med 1999; 92: 462-4.

6 Teach SJ, Schutzman SA. Prospective study of recurrent radial head subluxation. Arch Pediatr Adolesc Med 1996;150:164-6.

7 Lewis D. Reduction of pulled elbows. Emerg Med J 2003;20:61-7.

8 Macias CG, Bothner J, Wiebe R. A comparison of supination/flexion to hyperpronation in the reduction of radial head subluxations. Pediatrics 1998;102:e10.

9 Kaplan RE, Lillis KA. Recurrent nursemaid's elbow (annular ligament displacement) treatment via telephone. Pediatrics 2002;110:171-4.

10 McDonald J, Whitelaw C, Goldsmith LJ. Radial head subluxation: comparing two methods of reduction. Acad Emerg Med 1999;6:715-8.

11 Green DA, Linares MY, Garcia Peña BM, Greenberg B, Baker RL. Randomized comparison of pain perception during radial head subluxation reduction using supination-flexion or forced pronation. Pediatr Emerg Care 2006;22:235-8.

12 Taha AM. The treatment of pulled elbow: a prospective randomized study. Arch Orthop Trauma Surg 2000;120:336-7.

## Kleine kwaal



# Slaapstoornissen bij jonge kinderen

Arie Knuistingh Neven, Just Eekhof

## Inleiding

Slaapstoornissen komen bij kinderen veel voor. Op grond van onderzoek in de algemene populatie zou 20-35 % van de kinderen kortere of langere tijd slaapproblemen hebben.<sup>1</sup> Uit een Nivel-onderzoek blijkt dat 6% van de 0-14-jarigen bij navraag meldt de afgelopen 2 weken last van slapeloosheid te hebben gehad.<sup>2</sup> De huisarts wordt weinig geconsulteerd voor deze klacht. Bij baby's en kleine kinderen is de incidentie ruim 10/1000.<sup>3</sup> Slaapstoornissen bij kleine kinderen kunnen van gedragsmatige aard zijn (in- en doorslaapproblemen) of parasomnieën bevatten (bijvoorbeeld nachtmerries, nachtangst, slaapwandelen, enuresis nocturna, jactatio, bruxisme). In dit artikel bespreken we in- en doorslaapproblemen bij jonge kinderen (jonger dan 5 jaar).

## Achtergrond

### Definitie

Slaapstoornissen bij jonge kinderen zijn verstoringen van het slaappatroon, waarbij er ook klachten overdag optreden.<sup>4</sup> Bij baby's en kleine kinderen zijn het meestal de ouders die klagen over het slechte slapen van het kind, waarbij ongerustheid over de oorzaak en eigen slaapgebrek een rol spelen.

### Etiologie

De slaap bij de pasgeborene begint met de actieve slaap: er zijn snelle bewegingen van de ogen en ledematen. Ook kan er mimiek waarneembaar zijn, bijvoorbeeld glimlachen ('smile to the angels'). Na enige tijd gaat de actieve slaap over in de rustige

slaap. Het kind is gedurende ± 30 minuten zeer rustig, waarna het ontwaakt en aan een volgende actieve slaafase begint. Een slaapcyclus bij een pasgeborene duurt ongeveer 40-60 minuten. Na 3 maanden begint de cyclus van rustige slaap gevolgd door actieve slaap. De actieve slaap is de voorloper van REM-slaap. De REM-slaap betreft bij pasgeborenen 30-50% van de totale slaaptijd. Pas op de leeftijd van 6 à 7 jaar is de duur van de slaapcyclus 90 minuten, vergelijkbaar met volwassenen.<sup>5</sup>

Alle kinderen worden 's nachts 5 à 6 keer wakker.<sup>1</sup> Meestal is dit vanuit de REM-slaap. Het is fysiologisch gezien dus 'normaal' dat een kind wakker wordt. Ouders weten dit vaak niet. De meeste kinderen zijn in staat weer in te slapen (de 'goede slapers'). De 'slechte slapers' zijn kinderen die de ouders kenbaar maken dat ze wakker zijn. Indien zij afhankelijk worden van ouderlijke aandacht om opnieuw in te kunnen slapen, is het een slaapstoornis geworden. Uit onderzoek is bekend dat 66% van de één- tot driejarige kinderen een half uur nodig heeft om in te slapen; 8-15% heeft zelfs meer dan een uur nodig.<sup>4</sup>

Bij zowel inslaap- als doorslaapproblemen is de vraag cruciaal of de kinderen geleerd hebben zonder hulp van de ouders weer in te slapen. Als inslapen slechts lukt met behulp van ingewikkelde rituelen, dan is dit vaak de basis voor de in- en doorslaapproblematiek. Het idee dat ouders ook bij nachtelijk ontwaken behulpzaam moeten zijn om het kind weer te laten inslapen, versterkt het inslaapritueel. Ingewikkelde inslaaprituelen zijn vormen van aangeleerd, verkeerd slaapgedrag. Het kind bij de ouders in bed nemen als het niet kan slapen, is dus niet aan te bevelen. Kinderen horen in hun eigen bed te slapen.

Als mogelijke oorzakelijke factoren worden diverse zaken genoemd: problemen rond geboorte, temperament van het kind, voedingsfactoren en gezinsfactoren (scheiding, ziekte moeder, geboorte broertje of zusje).

Een goed advies is om vanaf de leeftijd van 4 maanden te beginnen met het ontwikkelen van een vaste bedroutine.<sup>4</sup> De ouders

## Auteursgegevens

LUMC, afdeling Public Health en Eerstelijngeneeskunde, Leiden: dr. A. Knuistingh Neven en dr. J.A.H. Eekhof, huisarts-epidemiologen.  
Correspondentie: a.knuistingneven@upcmail.nl  
Belangenverstrengeling: niets gemeld.