

Ecg-casus 'Overgeslagen?'

Robert Willemsen, Guusje Bertholet, Karen Konings

CASUS

Patiënt: Een man van 63 komt op het spreekuur, omdat zijn hart steeds overslaat.

Voorgeschiedenis: Hypertensie sinds 15 jaar, bij controle altijd goed binnen de streefwaardes.

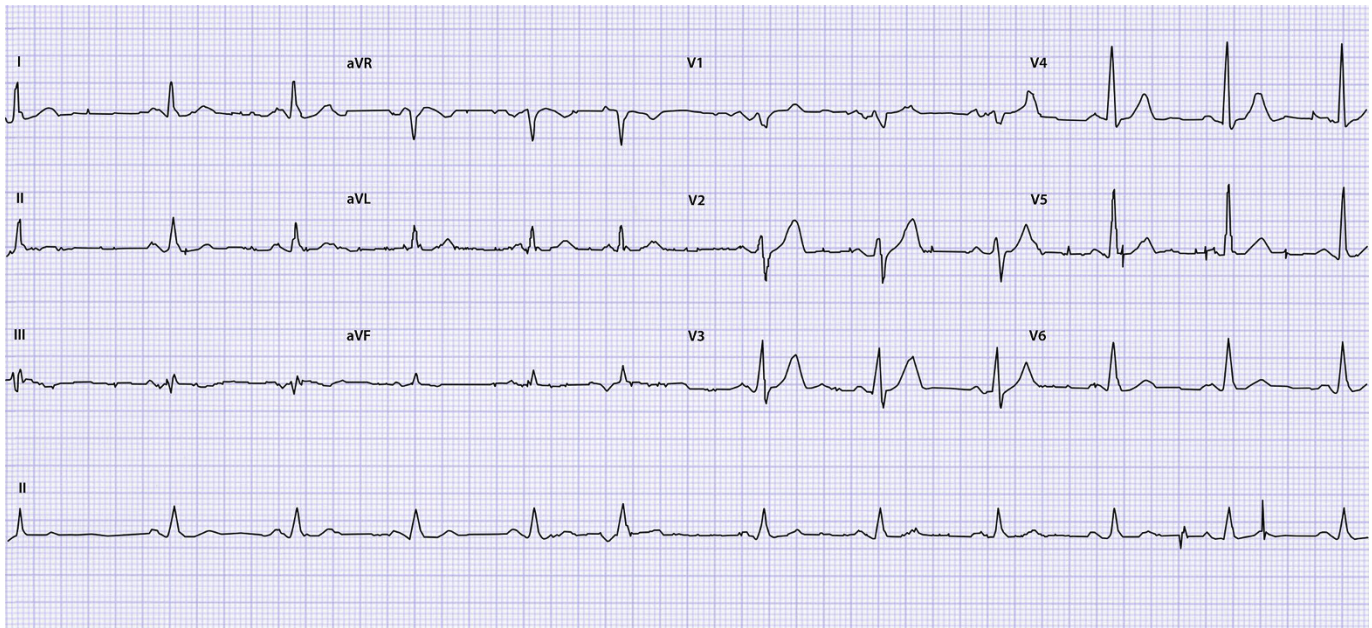
Medicatie: Lisinopril 1 x 5 mg, hydrochloorthiazide 1 x 12,5 mg.

Anamnese: De patiënt heeft het gevoel dat zijn hart overslaat. Hij voelt dit dagelijks en met grote regelmaat. Een broer is op zijn 60e plotseling

overleden, hij had ook zulke klachten. De oorzaak van het overlijden is niet bekend.

Lichamelijk onderzoek: De patiënt is niet ziek en er zijn geen vegetatieve verschijnselen. Polsfrequentie 84/min, irregulair. Bloeddruk 136/80.

De huisarts maakt een ecg vanwege de irregulaire pols. Tijdens het maken van het ecg voelt de patiënt de betreffende overslagen.



Illustratie: Guusje Bertholet

OPGAVE

1. Beschrijf het ecg systematisch volgens ECG-10+.^{1,2}
2. Hoe luidt uw diagnose en welk beleid stelt u voor?

➤ Het antwoord vindt u op www.henw.org bij dit artikel, zoek op 'Ecg-casus' en 'Overgeslagen'.

LITERATUUR

1. Konings KTS, Willemsen RTA. ECG-10+: systematisch ECG's beoordelen. Huisarts Wet 2016;59:166-70.
2. Konings K, Willemsen RTA, Bertholet GJM. ECG's beoordelen én begrijpen. De ECG-10+ methode. Leer- en oefenboek. Houten: Bohn Stafleu van Loghum, 2017.