

# Een te kleine penis, een verborgen probleem?

Hilde van den Bosch, Manda van de Ven, Toine Lagro-Janssen

**Mannen van alle leeftijden kunnen onzeker zijn over de lengte van hun penis. In dit artikel beschrijven we welke vragen de huisarts zelf kan beantwoorden en wanneer verwijzing wenselijk is. De sleutel daartoe is de lengte van de penis in uitgerekte toestand: de *stretched penile length*. Door de penis te meten, uitleg te geven over wat normaal is en psychische, sociale en seksuele klachten te exploreren, kan de huisarts veel patiënten verder helpen.**

Bijna de helft van de mannen is ontevreden over de lengte van hun penis.<sup>1</sup> Mannen die hun penis te klein vinden, ervaren psychosociale of seksuele problemen. Ook ouders vragen zich weleens af of de penis van hun kind een normale lengte heeft. In dit artikel beschrijven we welke vragen over een te kleine penis de huisarts zelf kan beantwoorden en wanneer verwijzing wenselijk is. De sleutel daartoe is de lengte van de penis in uitgerekte toestand: de *stretched penile length*.

## WAT VERSTAAN WE ONDER EEN TE KLEINE PENIS?

Als de patiënt hulp vraagt voor een te kleine penis kan het gaan om een micropenis, een *buried penis*, of een subjectief te klein ervaren penis. Men spreekt van een micropenis wanneer de *stretched penile length* kleiner is dan gemiddeld, bij een anatomisch normaal ontwikkelde penis en testis (zie onder Lichamelijk onderzoek). ‘Kleiner’ betekent < 2,5 keer de standaarddeviatie (SD) [tabel 1].<sup>2</sup> Over etnische verschillen is onvoldoende onderzoek beschikbaar.<sup>3</sup> Een aangeboren micropenis is zeldzaam (geschat jaarlijks 9 pasgeborenen in Nederland op basis van Amerikaanse prevalentiecijfers).<sup>4</sup>

**Tabel 1**

Stretched penile length bij gezonde jongens en mannen (in centimeters)<sup>2</sup>

| Leeftijd              | Gemiddelde lengte [SD] | Micropenis |
|-----------------------|------------------------|------------|
| Pasgeborenen [0 jaar] | 3,2 cm [0,4]           | < 1,5 cm   |
| Peuters [1-4 jaar]    | 3,9-5,5 cm [0,9]       | < 1,9 cm   |
| Onderbouw [4-8 jaar]  | 5,7-6,2 cm [0,9]       | < 3,5 cm   |
| Bovenbouw [8-12 jaar] | 6,3-6,4 cm [1,0]       | < 3,8 cm   |
| Volwassen (> 16 jaar) | 13,3 cm [1,6]          | < 9,3 cm   |

## CASUS: JONGETJE MET KLEINE PENIS

Bas, 7 jaar, komt met zijn moeder op uw spreekuur. Sinds hij op zwembad zit is het moeder opgevallen dat zijn piemel kleiner is dan die van zijn leeftijdsgenootjes. Moeder maakt zich zorgen dat hij er later mee zal worden gepest. Bas heeft geen problemen met plassen en voor zover moeder weet komen in de familie geen groeistoornissen voor. U onderzoekt Bas, maar vindt geen anatomische afwijkingen aan penis en scrotum. De gemeten *stretched penile length* is 5,9 cm, een normale lengte. U stelt moeder en Bas gerust.

## CASUS: JONGEMAN SLAAPT SLECHT

Carel, 19 jaar, bezoekt uw spreekuur omdat hij sinds enige maanden slecht slaapt. De slaapproblemen zijn begonnen nadat zijn vriendin hun relatie heeft verbroken. Hij vermoedt dat zijn kleine penis de oorzaak is. Zijn vriendin maakte er soms opmerkingen over. Zijn voetbalteam heeft hem tijdens het douchen ook wel eens uitgelachen. Hij vermijdt sindsdien het douchen met anderen. Bij lichamelijk onderzoek ziet u een obese man [BMI 30]. Zijn penis lijkt in eerste instantie klein omdat deze verzonken ligt in het suprapubische vet. De gemeten *stretched penile length* is 13 cm, een normale lengte. U stelt Carel gerust en nodigt hem uit voor een vervolgesprek.

Een *buried penis* (verborgen penis) is de conditie waarbij de *stretched penile length* normaal is, maar de penis verscholen ligt onder abdominaal of suprapubisch vet en niet of nauwelijks zichtbaar is [figuur 1].<sup>1,5</sup> Epidemiologische gegevens over de *buried penis* zijn ons niet bekend.

Een te klein ervaren penis is een veelvoorkomende klacht. In de algemene bevolking is 45% van de mannen ontevreden over de penis en vindt ongeveer 12% de penis te klein. Het merendeel (85%) van de vrouwelijke partners is tevreden over de grootte van de penis van hun partner. Bij een te klein ervaren penis is de *stretched penile length* normaal.

## WAT ZIJN OORZAKEN?

### Micropenis

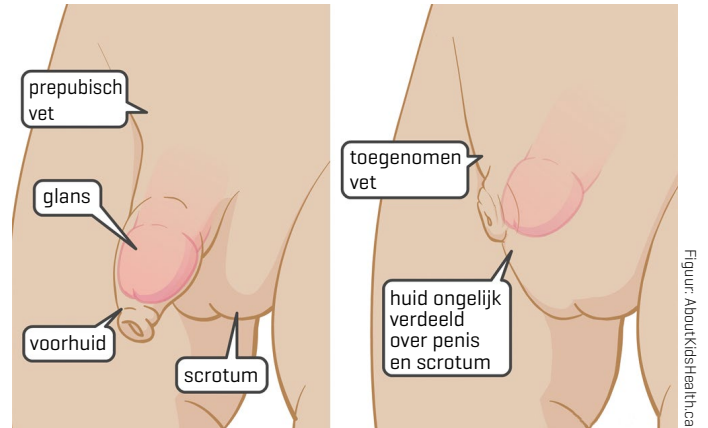
Een micropenis is een aangeboren aandoening die het gevolg is van een stoornis in de hypothalamus, de hypofyse of de testikels. Onvoldoende aanmaak van gonadotrofines (LH en FSH) in hypothalamus of hypofyse leidt tot hypogonadotroop hypogonadisme. Onvoldoende aanmaak van testosteron in de testikels leidt tot hypergonadotroop hypogonadisme door een overschot aan gonadotrofines. Als deze afwijkingen niet aanwezig zijn, spreekt men van een idiopathische micropenis.<sup>4</sup>

## DE KERN

- Een te kleine penis kan 3 oorzaken hebben: een micro-penis, een *buried penis* of als een te klein ervaren penis. Een aangeboren micropenis en buried penis zijn reden tot verwijzing.
- Maak het onderscheid door de *stretched penile length* te meten: meet de penis onder geringe tractie over de dorsale zijde vanaf de ramus pubis tot de tip van de glans.
- Exploreer altijd ook psychische, sociale en seksuele klachten.
- Een normale uitslag van de meting van de penislengte en uitleg stelt veel patiënten gerust.
- Wees beducht voor de bijwerkingen van [vrij verkrijgbare] penisvergrotende middelen en methoden.

**Figuur 1**

Normale penis [links] en buried penis [rechts]



### Buried penis

Een buried penis kan aangeboren of verworven zijn. Bij een aangeboren buried penis zijn de ligamenten die de penis aan onderliggende structuren hechten te zwak, bij een verworven buried penis is obesitas meestal de oorzaak. Ook huidafwijkingen zoals lichen sclerosus of hidradenitis suppurativa kunnen door littekenvorming en fibrosering een buried penis veroorzaken.<sup>6</sup>

### Te klein ervaren penis

Redenen om een penis te klein te vinden zijn meestal terug te vinden in de psychosociale ontwikkeling. Zo was de moeder van Bas bang dat haar zoontje, net als zijzelf, slachtoffer van pestgedrag zou worden en weet Carel zijn verbroken relatie aan een te kleine penis, getriggerd door eerdere kwetsende opmerkingen over zijn mannelijkheid [tabel 2].

### ANAMNESE

- Besteed bij alle oorzaken voldoende aandacht aan psychische, sociale en seksuele klachten.
- Vraag bij pasgeborenen en kinderen naar symptomen die

wijzen op een syndromale oorzaak, zoals het syndroom van Klinefelter of Prader-Willi.

- Vraag bij een buried penis naar huidafwijkingen in het genitale gebied.
- Vraag bij een te klein ervaren penis waarom de patiënt denkt dat zijn penis te klein is, of hij psychische, sociale en seksuele belemmeringen ervaart en zo ja welke, en wat zijn sekspartner ervan vindt.<sup>6</sup>

### LICHAMELIJK ONDERZOEK

De stretched penile length is een in 1942 voor het eerst beschreven methode om de lengte van de penis in slappe toestand te meten. Daarbij houdt men de penis bij de glans vast en voert maximale tractie uit. De lengte wordt gemeten over de dorsale zijde vanaf de ramus pubis tot aan de tip van de glans penis, goed oplettend dat het prepubische vet niet mee wordt gemeten [figuur 2]. De aldus gemeten lengte geeft nagenoeg de lengte in erectie weer.<sup>8</sup>

Een buried penis moet worden gemeten met de patiënt staand en in rugligging om de maximale stretched penile length opti-

**Tabel 2**

Oorzaken en behandeling van een te kleine penis

| Type                   | Oorzaken  | Voorbeelden   | Verwijzen  | Therapie                                       |
|------------------------|---|---|--|--|
| Micropenis             | hypogonadotroop hypogonadisme<br>hypergonadotroop hypogonadisme | syndroom van Prader-Willi, syndroom van Klinefelter<br>5-alfareductasedeficiëntie, testiculaire dysgenese | kinderarts<br>plastisch chirurg                                      | testosteron lokaal of intramusculair, operatie |
| Buried penis           | obesitas<br>huidafwijking<br>iatrogeen                          | lichen sclerosus, oedeem, hidradenitis suppurativa<br>circumcisie, trauma                                 | chirurg<br>dermatoloog<br>seksuoloog<br>uroloog<br>plastisch chirurg | eventueel operatie                             |
| Te klein ervaren penis | multifactorieel   |   | seksuoloog<br>psycholoog   | cognitieve gedragstherapie                     |

maal te kunnen beoordelen. Het is belangrijk het omliggende vet of de huid weg te drukken om de penis zichtbaar te maken, zo nodig kan men de patiënt vragen hierbij te helpen<sup>9</sup>

## BELEID

### Pasgeborenen en kinderen

Pasgeborenen bij wie men een micropenis vermoedt, moeten zo snel mogelijk worden verwezen om hypoglykemie en een cortisoldeficiëntie uit te sluiten. Bij hypogonadotroop hypogonadisme zijn er vaak ook tekorten van groeihormoon en adrenocorticotroop hormoon. Als men twijfelt over het geslacht zal chromosomaal onderzoek worden ingezet. Testosteron kan, mits vroeg gestart, resulteren in een normale penislengte.<sup>2</sup>

Bij een aangeboren buried penis kan operatief worden ingegrepen.<sup>7</sup>

### Volwassenen

Als een micropenis op volwassen leeftijd onvoldoende wordt gecorrigeerd met hormoonsuppletie, kan de penis operatief worden verlengd. In 1970 beschreef Hinman de eerste resultaten van zo'n penisreconstructie en er zijn sindsdien verschillende technieken ontwikkeld. Een huidflapoperatie, eventueel in combinatie met een prothese, geeft de minste complicaties. Doel van de behandeling is dat de man tevreden is met zijn uiterlijk, een normale seksuele beleving heeft en desgewenst staand kan plassen.<sup>2</sup>

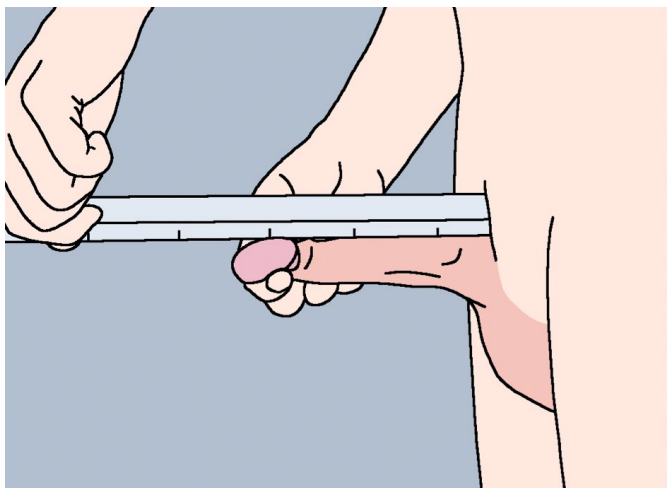
Bij een buried penis leidt afvallen niet tot verbetering. Bij mannen leidt adipositas tot toename van suprapubisch vet dat, als het eenmaal aanwezig is, nauwelijks meer verdwijnt door gewichtsreductie.<sup>10</sup> Soms helpt een multidisciplinaire aanpak met een chirurg, huisarts, diëtist en psychiater.<sup>11</sup>

### Ervaren te kleine penis

Afhankelijk van de hulpvraag en de context is geruststelling,

## Figuur 2

Het meten van de stretched penile length



Een goed uitgevoerde meting van de penis stelt veel patiënten gerust.

Foto: Shutterstock

psychologische of seksuologische behandeling geïndiceerd. Sommige mannen gaan op zoek naar penisvergrotenende methoden zoals een penispomp, gewichten, jelqing (een oefening om de penis te vergroten), pillen, crèmes en stretchers. Bij penisvergrotenende ingrepen in cosmetische klinieken streeft men niet naar een grotere lengte, maar naar een grotere omtrek. Dat gebeurt door injectie van zogeheten *fillers*, die tussen de 2 en 18 maanden werkzaam blijven. Daarbij bestaat een risico op complicaties, zoals infecties, noduli, ulcera, fistels, granulomen, dysfunctie en pijn. Precieze cijfers over deze complicaties ontbreken en de indicaties voor de verschillende penisvergrotenende methoden zijn slecht gedefinieerd.<sup>12,13</sup> Daarom wordt aangeraden om een counselend gesprek te voeren met mannen die een penisvergrotenende ingreep wensen.<sup>14</sup>

## CONCLUSIE

Bij klachten over een te kleine penis is de stretched penile length cruciaal om onderscheid te kunnen maken tussen een micropenis, een buried penis en een als te klein ervaren penis. Mannen in elke levensfase kunnen onzeker zijn over de lengte van hun penis en daarom naar de huisarts stappen. Door de penislengte op de juiste manier te meten en uitleg te geven over wat normaal is, kan de huisarts veel patiënten geruststellen. Afhankelijk van de hulpvraag en de context zijn psychologische of seksuologische begeleiding geïndiceerd. ■

## LITERATUUR

1. Lever J, Frederick DA, Peplau LA. Does size matter? Men's and women's views on penis size across the lifespan. *Psychol Men Masc* 2006;7:129-43.
2. Wiygul J, Palmer LS. Micropenis. *ScientificWorldJournal* 2011;11:1462-9.
3. Veale D, Miles S, Bramley S, Muir G, Hodsoll J. Am I normal?

- A systematic review and construction of nomograms for flaccid and erect penis length and circumference in up to 15,521 men. *BJU Int* 2015;115:978-86.
4. Tsang S. When size matters: a clinical review of pathological micropenis. *J Pediatr Health Care* 2010;24:231-40.
  5. Buried penis in children. [www.aboutkidshealth.ca](http://www.aboutkidshealth.ca), geraadpleegd 30 augustus 2021.
  6. Chan IH, Wong KK. Common urological problems in children: prepuce, phimosis, and buried penis. *Hong Kong Med J* 2016;22:263-9.
  7. Veale D, Miles S, Read J, Troglia A, Wylie K, Muir G. Sexual functioning and behavior of men with body dysmorphic disorder concerning penis size compared with men anxious about penis size and with controls: A cohort study. *Sex Med* 2015;3:147-55.
  8. Hatipoğlu N, Kurtoğlu S. Micropenis: etiology, diagnosis and treatment approaches. *J Clin Res Pediatr Endocrinol* 2013;5:217-23.
  9. Ho TS, Gelman J. Evaluation and management of adult acquired buried penis. *Transl Androl Urol* 2018;7:618-627.
  10. King IC, Tahir A, Ramanathan C, Siddiqui H. Buried penis: evaluation of outcomes in children and adults, modification of a unified treatment algorithm, and review of the literature. *ISRN Urol* 2013;2013:109349.
  11. Cohen PR. Adult Acquired Buried Penis: a hidden problem in obese men. *Cureus* 2021;13(2):e13067. Published 2021, Feb 1. doi:10.7759/cureus.13067.
  12. Hehemann MC, Towe M, Huynh LM, El-Khatib FM, Yafi FA. Penile girth enlargement strategies: what's the evidence? *Sex Med* 2019;7:535-47.
  13. Vardi Y, Har-Shai Y, Gil T, Gruenwald I. A critical analysis of penile enhancement procedures for patients with normal penile size: surgical techniques, success, and complications. *Eur Urol* 2008;54:1042-50.
  14. Marra G, Drury A, Tran L, Veale D, Muir GH. Systematic review of surgical and nonsurgical interventions in normal men complaining of small penis size. *Sex Med Rev* 2020;8:158-80.

Van den Bosch HM, Van de Ven M, Lagro-Janssen AL. Een te kleine penis, een verborgen probleem? DOI:10.1007/s12445-021-1305-x. Amersfoort: H.M. van den Bosch, kaderhuisarts urogynaecologie, vandenbosch.h.m@gmail.com. Maarheeze: M. van de Ven, kaderhuisarts urogynaecologie. Radboudumc, afdeling Eerstelijngeneeskunde, Vrouwenstudies Medische Wetenschappen, Nijmegen: prof. dr. A.L.M. Lagro-Janssen, emeritus hoogleraar vrouwenstudies medische wetenschappen. Mogelijke belangenverstremgeling: niets aangegeven.