

Ecg-casus 'Onwel tijdens het zwemmen'

Robert Willemsen, Guusje Bertholet, Karen Konings

CASUS

Patiënt: De huisarts krijgt telefoon van de echtgenote van een 72-jarige man. Hij is onwel geworden in het zwembad. Hij heeft hulp nodig.

Voorgeschiedenis: Hypertensie.

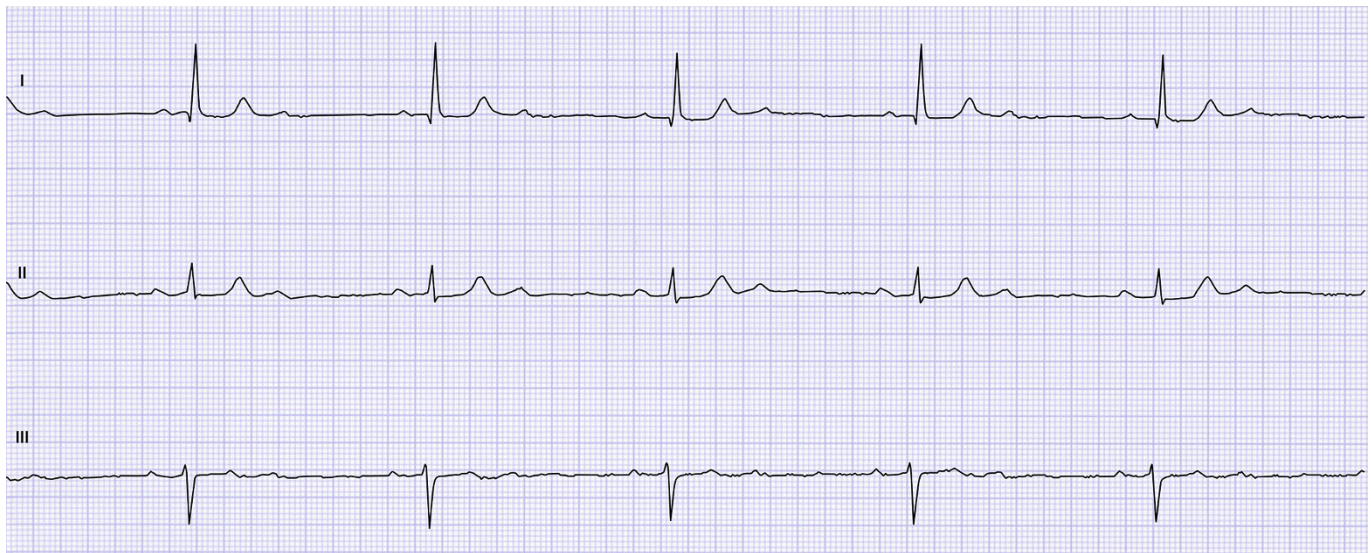
Medicatie: Hydrochloorthiazide 1 x 12,5 mg.

Anamnese: Meneer zit sinds 20 minuten op de kant van hun zwembad nadat hij in het water het gevoel kreeg weg te raken. Het werd zwart voor zijn ogen en zijn vrouw moest hem naar de rand van het bad helpen. Hij is helder, maar voelt zich licht in het hoofd en klam. Hij heeft

geen pijn op de borst. Hij heeft deze klachten nooit eerder gehad.

Lichamelijk onderzoek: De huisarts gaat direct kijken. De patiënt is goed aanspreekbaar, bleek en wat klam. Hij is goed georiënteerd in plaats, tijd en persoon. Hij heeft een normale spraak en geen neurologische uitval. Bloeddruk 96/60 mmHg, polsfrequentie 36/min regulair.

De huisarts stelt een bradycardie vast, mogelijk bij een geleidingsstoornis, mogelijk bij ischemie. Hij blijft ter plaatse en laat met spoed een ambulance komen. Er wordt een spoed-ecg gemaakt.



Illustratie: Guusje Bertholet

OPGAVE

1. Beschrijf het ecg systematisch volgens ECG-10⁺.^{1,2}
2. Hoe luidt uw diagnose en welk beleid stelt u voor?

➤ Het antwoord vindt u op www.henw.org bij dit artikel, zoek op 'ecg-casus' en 'onwel tijdens het zwemmen'.

LITERATUUR

1. Konings KTS, Willemsen RTA. ECG-10⁺: systematisch ECG's beoordelen. Huisarts Wet 2016;59:166-70.
2. Konings K, Willemsen RTA, Bertholet GJM. ECG's beoordelen én begrijpen. De ECG-10⁺ methode. Leer- en oefenboek. Houten: Bohn Stafleu van Loghum, 2017.