

# Ecg-casus 'Schrikken'

Robert Willemsen, Guusje Bertholet (illustraties), Karen Konings

## CASUS

**Patiënt:** Een 41-jarige vrouw bezoekt de huisartsenpost in de avond.

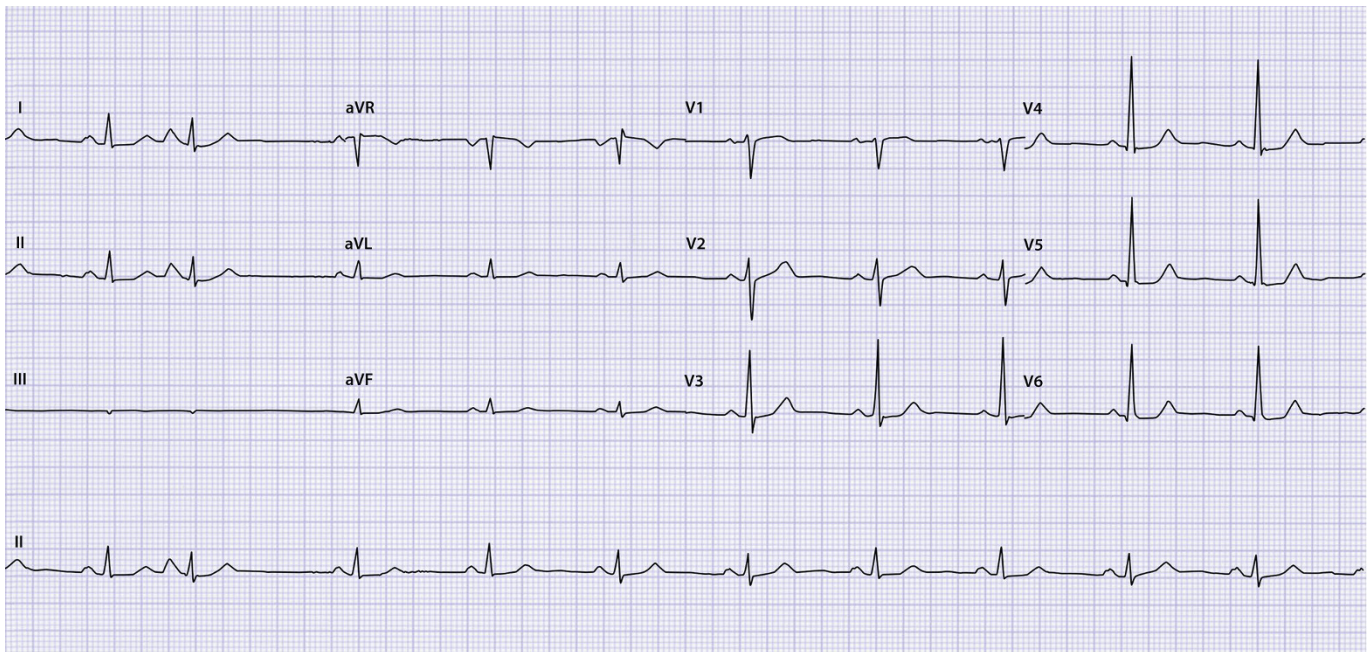
**Voorgeschiedenis:** Appendectomie en cholecystectomie.

**Medicatie:** Orale anticonceptie.

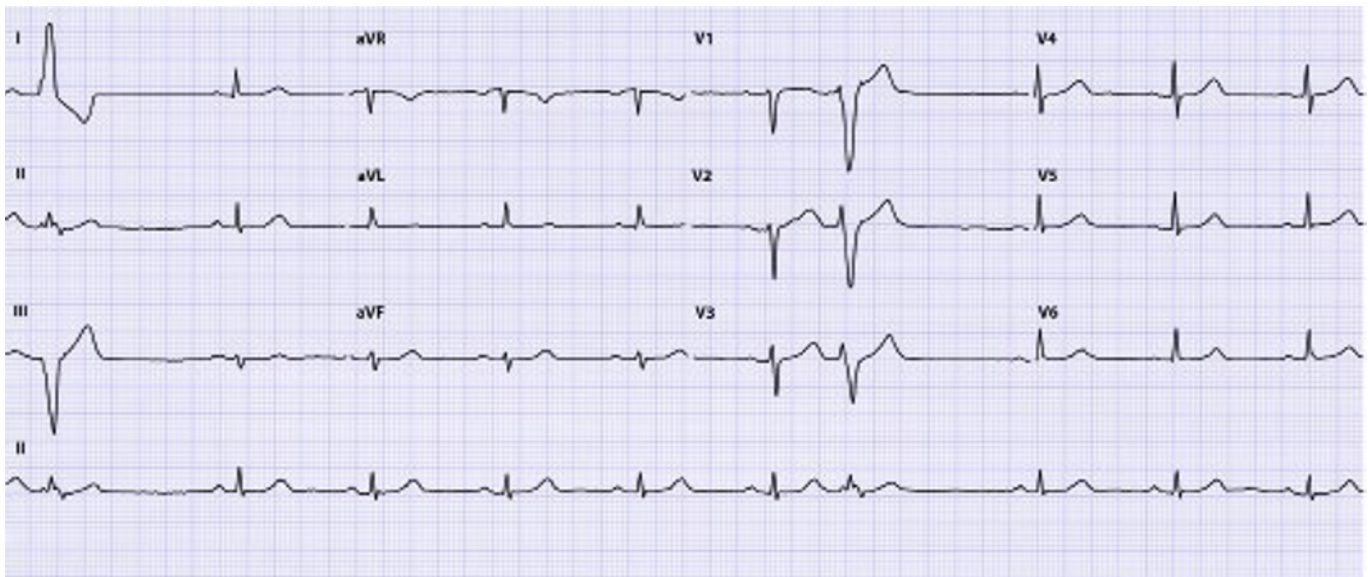
**Anamnese:** Ze heeft steeds het gevoel te 'schrikken'. Ze heeft dat nooit eerder gehad, maar nu is het iedere minuut wel een keer raak. De klachten bestaan 3 uur.

**Lichamelijk onderzoek:** Bloeddruk 136/76 mmHg, puls 76/min regulair met een enkele overslag. Normale harttonen, geen soufflé.

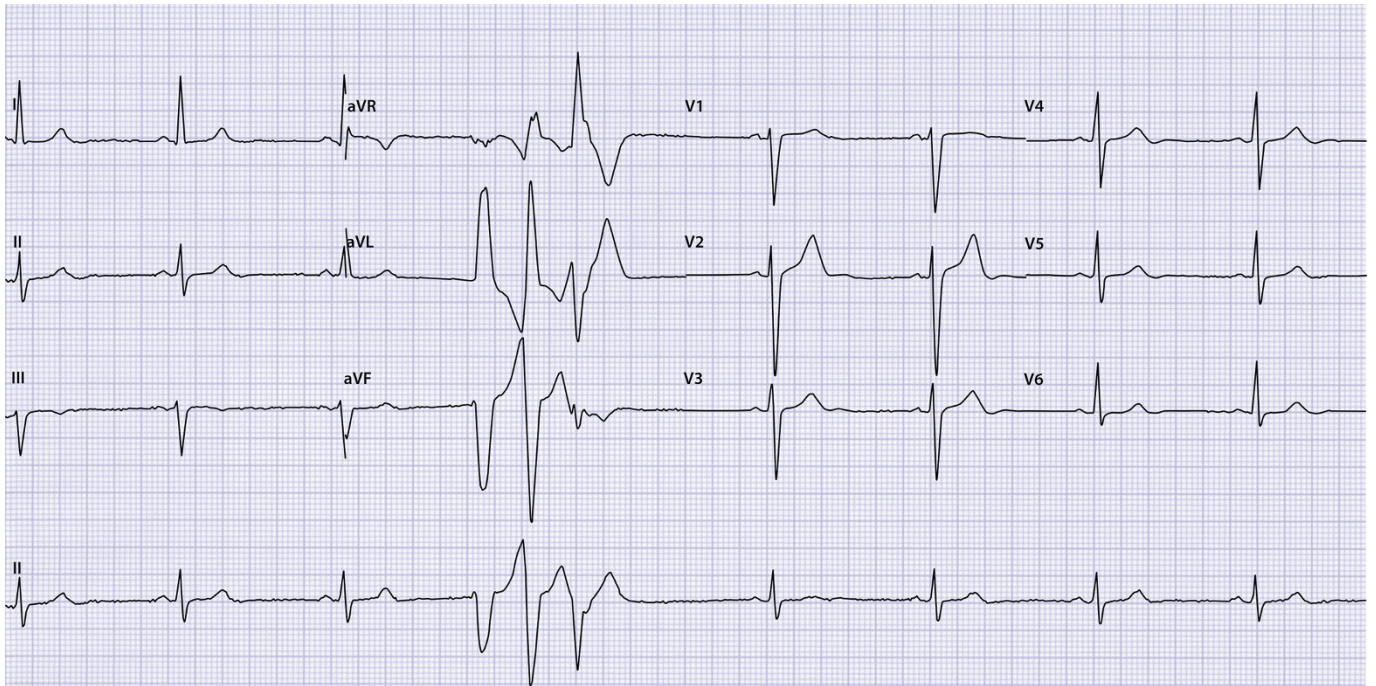
De patiënte heeft de klachten nog steeds en de dienstdoende huisarts maakt een ecg om het probleem vast te leggen. We tonen 3 ecg's die alle 3 passen bij de klachten en symptomen van deze patiënte.



Ecg A



Ecg B



Ecg C

## OPGAVE

1. Beschrijf de ecg's systematisch volgens ECG-10<sup>+</sup>.<sup>1,2</sup>
2. Hoe luidt uw diagnose en welk beleid stelt u voor bij respectievelijk ecg A, B en C?

➤ Het antwoord vindt u op [www.henw.org](http://www.henw.org) bij dit artikel, zoek op 'Ecg-casus' en 'Schrikken?'.

## LITERATUUR

1. Konings KTS, Willemsen RTA. ECG-10<sup>+</sup>: systematisch ECG's beoordelen. Huisarts Wet 2016;59:166-70.
2. Konings K, Willemsen RTA, Bertholet GJM. ECG's beoordelen én begrijpen. De ECG-10<sup>+</sup> methode. Leer- en oefenboek. Houten: Bohn Stafleu van Loghum, 2017.