

Ecg-casus

‘Pijn na coronavaccinatie’

Robert Willemsen, Guusje Bertholet, Karen Konings

CASUS

Patiënt: Een 29-jarige man bezoekt het spreekuur van zijn huisarts omdat hij na zijn coronavaccinatie klachten kreeg.

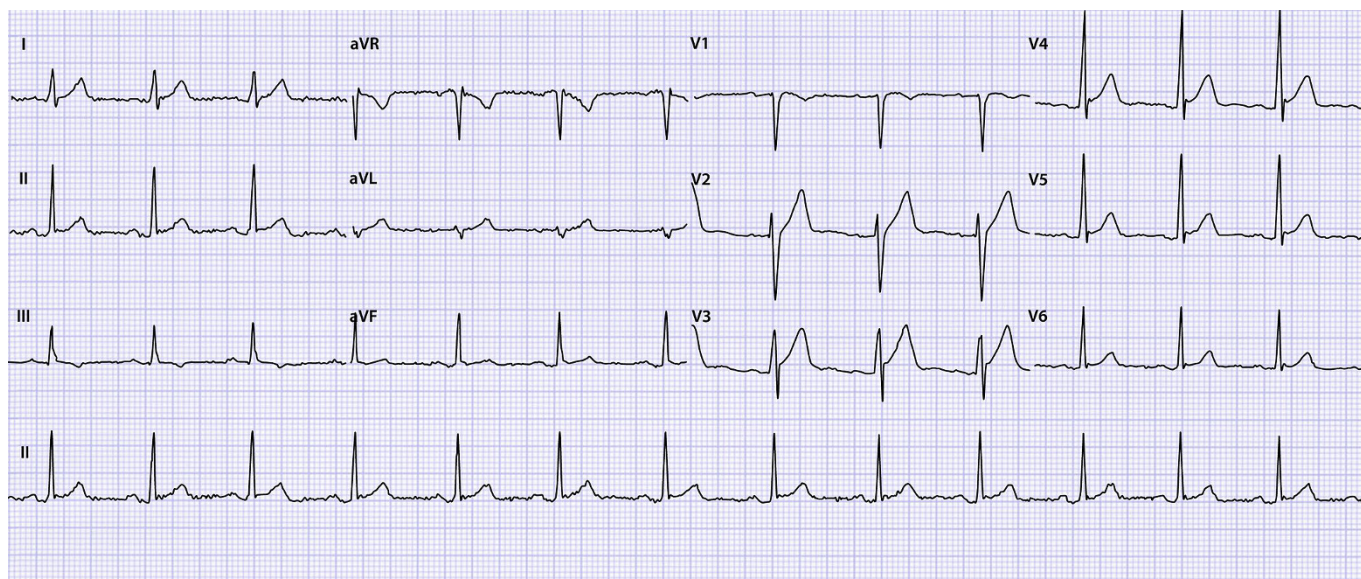
Voorgeschiedenis: Astma, atopisch. Sensibilisatie voor huisstofmijt, gras- en boompollen, katten.

Medicatie: Formoterol 6 µg/do, beclomethason 200 µg/do DA 2dd 2 inhalaties, salbutamol 100 µg/do DA zo nodig. Verder 1 tot 2 maal per jaar een prednisonstootkuur.

Anamnese: Vanwege zijn vrij ernstige astma kwam de patiënt versneld in aanmerking voor coronavaccinatie, met 1 van de vaccins uit het Rijksvaccinatieprogramma. Acht dagen na de tweede vaccinatie krijgt hij een licht maar aanhoudend knijpend gevoel over de gehele borstkas. Er zijn geen andere klachten. Hij leeft gezond, sport geregeld en heeft nooit gerookt.

Lichamelijk onderzoek: Bloeddruk 134/78 mmHg, puls 65/min, regelmatig. Temperatuur 36,8 °C. Saturatie 99%. Hart: normale tonen, geen soufflé of pericardwrijven. Longen: symmetrisch, vesiculair ademgeruis zonder bijgeluiden. De pijn op de borstkas is niet met uitwendige druk op te wekken. Enkels: geen oedeem.

Gezien de leeftijd van de patiënt denkt de huisarts aan een gastritis of oesofagitis, thoracale wandpijn of een pericarditis. Een CRP-sneltest is negatief (< 2 mmol/l) en een coronasneltest is negatief. De huisarts maakt een ecg om een pericarditis uit te sluiten.



OPGAVE

1. Beschrijf het ecg systematisch volgens ECG 10⁺.^{1,2}
2. Wat is uw verdere beleid?

➤ Het antwoord vindt u op www.henw.org bij dit artikel, zoek op ‘Ecg-casus’ en ‘Pijn na coronavaccinatie’.

LITERATUUR

1. Konings KTS, Willemsen RTA. ECG10⁺: systematisch ECG's beoordelen. Huisarts Wet 2016;59:166-70.
2. Konings K, Willemsen RTA, Bertholet GJM. ECG's beoordelen én begrijpen. De ECG10⁺ methode. Houten: Bohn Stafleu van Loghum, 2017.