*Diagnostiek en behandeling van de patiënte met een verdacht uitstrijkpreparaat**

DOOR B. W. KETTING, GYNAECOLOOG**

Samenvatting. Een verdachte of positieve uitstrijk van de cervix bewijst uitsluitend dat cellen zijn gevonden die afwijkingen vertonen die ook in de carcinoomcellen worden gezien. De onderlinge samenhang van deze cellen en van die met de omgeving is (nog) niet bekend. Van een dia-
in carcinoomcellen worden gezien. De onderlinge samenhang van deze cellen en van die met de omgeving is (nog) niet bekend. Van een dia-
gnose te geraken. Op grond van de ervaringen opgedaan in de Amsterdamse kliniek en afgaande op de literatuurgegevens wordt nagegaan welk rendement kan worden verkregen met cytologisch onderzoek van de cervix. De diverse mogelijkheden die ontstaan nadat nadere diagnostiek is bedreven worden besproken. Hierbij wordt uitvoerig ingegaan op het frequent voorkomende carcinoma in situ van de cervix. In de loop der jaren is duidelijk geworden dat carcinoma in situ in elk geval moet worden behandeld. Dit wordt toegelicht aan de ziektegeschiedenissen van vier patiënten. Voorts wordt nader ingegaan op de speciale problematiek welke een zwangere vrouw met positieve of verdachte cytologie oplevert. Tenslotte wordt, aan de hand van een schema, aangegeven hoe dient te worden gehandeld nadat bij verdachte of positieve cytologie nadere diagnostiek is bedreven.

Nadat Lammes heeft gesproken over selectie en frequentie van cytologisch onderzoek, zal in hetgeen volgt aan de orde komen hoe dient te worden gehandeld indien bij een patiënte afwijkende cytologie van de cervix wordt gevonden. Hierbij zal worden uitgegaan van de gedragslijn die geleidelijk is ontstaan in de Amsterdamse universiteitskliniek voor obstetrie en gynaecologie in het Wilhelmina Gasthuis. Aanvankelijk werd het cytologisch onderzoek uitsluitend op indicatie verricht, later vond het steeds meer als routine plaats en wel volgens onderstaand schema.

Sinds 1 januari 1960: alle patiënten van de polikliniek voor gynaecologie.

Sinds 1 januari 1961: tevens alle patiënten van 35 jaar en ouder van de polikliniek voor verloskunde en alle patiënten opgenomen op de gynaecologische afdeling.

Sinds 1 januari 1963: tevens alle zwangeren van 25 jaar en ouder.

Vanaf begin 1968: tevens alle zwangeren onder 25 jaar en alle patiënten van de polikliniek voor geboortenregeling.

De preparaten worden genomen van de oppervlakte van de portio met behulp van een Ayrespatel of, indien daartoe reden bestaat, uit het cervicale kanaal door middel van een wattenvoerder. Aanvankelijk werd bij de beoordeling van het resultaat de indeling in vijf groepen, zoals aangegeven door Papanicolaou aangehouden namelijk

normale cellen:	P. I	negatief
abnormale cellen:	P. II	negatief
dubieus maligne cellen:	P. III	verdacht
waarschijnlijk maligne cellen:	P. IV	positief.
zeker maligne cellen:	P. V	positief.

Later ontstond steeds meer behoefte aan descriptieve differentiatie, zodat het resultaat thans wordt opgegeven volgens een glijdende schaal die als volgt verloopt: van negatief via lichte atypie, matige atypie, atypie, sterke atypie, extreme atypie, extreme atypie mogelijk verdacht voor tumor, verdacht voor tumor, naar positief. Voordat nader wordt ingegaan op de vraag hoe moet worden gehandeld bij abnormale cytologische bevindingen dient men zich goed te realiseren dat een verdachte of positieve uitstrijk vooralsnog alleen betekent dat cellen worden gevonden die individueel of in groepjes, afwijkingen vertonen overeenkomend met die van de maligne gedegenereerde cel. De onderlinge samenhang van deze cellen en van die met de omgeving zijn echter nog allerminst bekend. Uitsluitend op basis van de cytologische uitslag mag derhalve beslist geen diagnose worden gesteld. Dit mag evenmin geschieden indien ontstekingen door schimmels, micro-organismen of protozoën aanwezig zijn, aangezien deze in meer of mindere mate verschillende graden van atypie in de cellen kunnen veroorzaken zonder dat van een onder-

* Voordracht, gehouden tijdens de Boerhaave-cursus, januari 1972.

** Chef de Clinique. Kliniek voor Verloskunde en Gynaecologie. Academisch Ziekenhuis bij de Universiteit van Amsterdam (hoofd: Prof. Dr. G. J. Kloosterman).

liggende maligne of premaligne afwijking sprake behoeft te zijn. Bekend hiervoor zijn trichomonasinfectie en verontreiniging met leptothrix. Dergelijke infecties dienen eerst te worden behandeld; wanneer vervolgens het uitstrijkpreparaat nog afwijkingen vertoont is nadere diagnostiek geïndiceerd.

Het volgende overzicht geeft een indruk van het rendement van het sinds 1960 in het bovenstaande beschreven cytologisch routine-onderzoek.

Resultaten van 1 januari 1960 tot 1 januari 1969:

Aantal onderzochte patiënten	27 840
Aantal preparaten	49 278
Reeds vastgesteld carcinoom	838
Hiervan positieve cytologie	831
Fout-negatieve cytologie	7 = 0,8 procent
Niet van te voren vastgesteld carcinoom	27 002
Hiervan positieve cytologie	346 = 1,3 procent
waarvan	290-maal carcinoma in situ
	56-maal invasief carcinoom.

Bij 27 002 patiënten die geen klachten of verschijnselen hadden van een aandoening van de cervix werd dus in 346 gevallen een premaligne of maligne aandoening primair via cytodiagnostiek opgespoord. In de jaren 1969 en 1970 zijn van in totaal 19 288 patiënten 21 663 preparaten gemaakt. Hierbij werden 169 premaligne of maligne afwijkingen gevonden (153-maal carcinoma in situ, 12-maal invasief carcinoom en viermaal micro-invasie) bij vrouwen zonder klachten of verschijnselen die op het bestaan van een dergelijke aandoening wezen. Het resultaat van het onderzoek gedurende deze twee jaren komt eveneens neer op een percentage van 1,3. In totaal zijn in de afgelopen tien jaar in onze kliniek* thans 70 941 preparaten gemaakt bij 47 128 patiënten. Gezien de aard van de patiënten die onze poliklinieken bezoeken en die op onze afdelingen worden opgenomen, is het verkregen rendement niet zonder meer maatgevend voor de overige Nederlandse vrouwelijke bevolking. Door Engel en anderen is bijvoorbeeld berekend dat bij massale screening van de Nederlandse vrouwelijke bevolking van dertig jaar en ouder kan worden verwacht dat één carcinoma in situ zal worden gevonden per duizend onderzoekingen.

Gesteld is reeds dat bij afwijkende cytologie — in elk geval vanaf extreme atypie volgens de genoemde glijdende schaal of vanaf Papanicolaou III — nadere diagnostiek noodzakelijk is. De eerste stap hiertoe is proefexcisie, bij voorkeur zo gericht mogelijk uitgevoerd en wanneer het mogelijk is multipel. Indien aan de portio-oppervlakte een macroscopische laesie zichtbaar is, dient uiteraard ook uit deze laesie een proefexcisie te worden gedaan. Indien dit niet het geval is zal veelal met behulp van de Schillertest biopsie-materiaal worden genomen uit een eventueel ontkleurd gebied of anders op de grens van endocervicaal cylinderepitheel en plaveiselepitheel van de portio-oppervlakte. Cervixcurettage zal noodzakelijk zijn wanneer men het bestaan van endocervicale lokalisatie vermoedt.

Over de waarde van de colposcoop ter bepaling van de plaats van de proefexcisie lopen de meningen nog steeds uiteen. Kern vond bij 105 patiënten met een carcinoma in situ in 45 gevallen een onverdacht colposcopisch beeld maar Heins** berekende op grond van literatuuroverzichten dat colposcopie gemiddeld in ongeveer 25 procent van de gevallen een onverdacht beeld geeft bij op andere wijze vastgestelde premaligne afwijkingen van de cervix.

In de meeste gevallen zal bij als routine uitgevoerd cytologisch onderzoek met positieve bevindingen, in de biopsie een carcinoma in situ worden vastgesteld. Deze aandoening wordt sinds de dertiger jaren van deze eeuw beschreven als een intraëpitheliale afwijking van het cervixoppervlak met de kenmerken van een carcinoom, zonder dat echter de basale membraan wordt doorbroken. De naam carcinoom is dus in het algemeen niet juist aangezien bij een echt carcinoom de basale membraan wel wordt doorbroken, waarna ook metastasen kunnen gaan optreden. Dit laatste is niet altijd het geval, getuige het glioblastoom en het basalioom van de huid. Wel kan als grondregel worden gehanteerd dat geen metastasen kunnen ontstaan wanneer de basale laag intact blijft. Op deze regel bestaan geen uitzonderingen.

Het carcinoma in situ is in de loop der jaren op velerlei wijze „behandeld", variërend van niets doen en afwachten tot zeer ingrijpende operaties, radiotherapie of een combinatie van deze ingrepen. In 1959 werd in Rotterdam door Straub, Daamen en Schmidt als voorlopige gedragslijn afwachten en nauwkeurige controle geadviseerd, waarna in 1961 door Daamen en Van der Meer werd aangeraden verdergaande therapie toe te passen indien bij een patiënte in één jaar bij drie proefexcisies een carcinoma in situ werd gevonden. Mastboom was het hiermede niet eens. In 1963

* Hoofd laboratorium voor cytodiagnostiek: mevrouw G. van Rijssel; consulent: J. E. de Bourgraaf, cytoloog.

** In: (1966) Ned. T. Geneesk. *110,* 1063 (versus Verschoof).

publiceerde hij een overzicht van zijn ervaringen met het carcinoma in situ in 's-Gravenhage gedurende de jaren 1957 tot en met 1961. Vanaf 1960 blijkt hij voorstander te zijn van conisatie gecombineerd met cervix-curettage. In een serie van 54 patiënten die wegens carcinoma in situ aldus werden behandeld, werd bij vijftien patiënten tevens een infiltratief carcinoom gevonden. Sindram vond dit bij negen van de 26 Amsterdamse patiënten met carcinoma in situ.

Heins verstrekte in 1966 een overzicht van de ervaringen met de toen in het Wilhelmina Gasthuis als therapie van het carcinoma in situ gebruikelijke portio-amputatie. Hij verdedigt deze ingreep bij vrouwen in de geslachtsrijpe leeftijd, mits de geamputeerde portio op serie histologisch wordt onderzocht. Hij waarschuwt tegen de gevaren van radiumapplicatie, namelijk meer kans op fistelvorming en andere complicaties bij een eventuele latere operatie en kans op moeilijkheden bij de interpretatie van later noodzakelijk pathologisch-anatomisch onderzoek. Eveneens in 1966 concludeerde Kloosterman in een klinische les op grond van eigen waarnemingen en van gegevens uit de literatuur, dat het carcinoma in situ een afwijking is die vele jaren ongewijzigd kan blijven bestaan en die niet spontaan verdwijnt.* Bij ongeveer de helft van de patiënten gaat deze afwijking binnen tien tot twintig jaar over in infiltrerend carcinoom.

In de jaren 1950 tot en met 1969 werden in het Wilhelmina Gasthuis in totaal 505 patiënten opgenomen met als diagnose: carcinoma in situ. Deze diagnose was gesteld door middel van proefexcisie of cervixcurettage, al dan niet na voorafgaande positieve cytologie. Van deze 505 patiënten bleken 59 (11,6 procent) tevens een infiltratief carcinoom te hebben. Dit percentage is lager dan hetgeen destijds door Mastboom werd gevonden (15 uit 54 = 27,7 procent). De 446 patiënten bij wie in de proefexcisies of bij cervix-curettage uitsluitend carcinoma in situ werd gevonden, ondergingen een grote verscheidenheid aan therapieën.

Therapie van het carcinoma in situ (1950 tot en met 1969) bij 446 patiënten

Portio-amputatie	178
Conisatie	115
Uterusextirpatie (28 maal met manchet)	75
Uterusextirpatie na conisatie	25
Uterusextirpatie na portio-amputatie	21
Schauta-operatie (eenmaal bij cervixstomp)	13
Extirpatie cervixstomp	5
Radium-Schauta	3
Schauta-röntgen	1
Portio-amputatie in de graviditeit	2
Colporraphia anterior posterior met portio-amputatie	4
Geen therapie	4

Wat betreft de vier patiënten die geen therapie ontvingen kan het volgende worden vermeld: een patiënte had een uitgebreid gemetastaseerd ovariumcarcinoom, een patiënte had een ernstige lever-cirrhose met diabetes en een patiënte weigerde elke verdere therapie en controle. Gegevens over de vierde patiënte worden in hetgeen volgt verstrekt met tevens de motivatie waarom geen verdere therapie werd toegepast.

Patiënte P.-H., geboren 30 juli 1942, nulligravida, in 1961 gehuwd.
1961: sinds ruim een jaar fluorklachten en buikpijn. Portio bij speculumonderzoek gaaf. Cytologie: verdacht. Alleen controle.
1962: cytologie: zéér verdacht. Mogelijk ontstekingsreactie. Proefexcisie. Pathologische anatomie: carcinoma in situ over slechts zeer klein oppervlak, scherp afgegrensd van de onderlaag; chronische cervicitis. Gezien dit laatste en de jeugdige leeftijd van patiënte: behandeling met neovagipurine en melkzuurirrigaties. Cytologie hierna: negatief. Cervixkweek: geen pathogene bacteriën.
1963: cytologie (bij herhaling): negatief; 1964: idem. Onderzoek in verband met ongewilde infertiliteit; 1966: eerste graviditeit.
Begin 1967: partus van intra-uterien gestorven, onderontwikkeld kind (32 weken, meisje, 990 gram). Cytologie: negatief. Cervixkweken bij herhaling negatief.
1968: tweede graviditeit; partus, meisje, 3 930 gram, spontaan, geen bijzonderheden. Cytologie: negatief.
1971: derde graviditeit. Cytologie: negatief. Partus thuis, meisje, 3 500 gram, spontaan, geen bijzonderheden.

Hoewel bij deze patiënte dus middels cytologie en biopsie een carcinoma in situ was vastgesteld is, zonder verdere therapie, over een periode van negen jaar de cytologie steeds negatief gebleven. Wij menen te mogen aannemen dat in dit geval met de biopsie de, overigens zeer kleine, afwijking geheel is verwijderd.

Belangrijker is dat bij twaalf patiënten die zonder voorafgaande portio-amputatie of conisatie een hysterectomie ondergingen (al of niet met manchet), in de geëxstirpeerde uterus naast het carcinoma in situ tevens een infiltratief carcinoom werd gevonden, zodat deze patiënten inadequaat zijn behandeld. Twee van deze patiënten zijn, ondanks aanvullende radiotherapie, na respectievelijk drie en vijf jaar aan metastasen van het cervix-carcinoom overleden. Deze twaalf patiënten zijn inbegrepen bij de reeds genoemde 59 patiënten bij wie naast een carcinoma in situ tevens een invasief carcinoom bleek te bestaan. Bij 47 patiënten was echter wel eerst een diagnostische portio-amputa-

* Tijdens een bijeenkomst van gynaecologen in 1959 te Rotterdam was men van mening dat het laatstgenoemde wel kon gebeuren, vandaar het advies: afwachten en controleren.

tie of conisatie verricht waarna adequate verdere behandeling mogelijk was. Deze ervaringen vormden het belangrijkste argument om eerst een portio-amputatie of conisatie te verrichten bij een door middel van biopsie of cervixcurettage histologisch aangetoond carcinoma in situ. Pas nadat door zorgvuldig serie-histologisch onderzoek van het preparaat de aard van de aandoening en de radicaliteit van de primair diagnostische ingreep is vastgesteld, kan worden besloten tot het al of niet verrichten van verdere therapie.

Van 1960 tot 1967 werd door ons dan ook steeds portio-amputatie verricht alvorens werd besloten eventuele verdere therapie toe te passen. Op den duur bleek echter dat zodoende een eventueel later noodzakelijke operatieve ingreep, met name een vaginale uterusexstirpatie, veelal aanzienlijke complicaties opleverde, speciaal wat betreft het afprepareren van de blaas. Bovendien kwam aan het licht dat bij later volgende zwangerschappen de kans op complicaties tijdens zwangerschap of baring toenam. Haspels berichtte in 1966 dat na portio-amputatie meer kans ontstaat op partus immaturus, partus praematurus, vroeg breken van de vliezen, cervixinsufficiëntie, cervixdystocie, intra-uteriene infectie en verhoogde perinatale sterfte. Door Ketting werd in 1965 een geval beschreven van maternale, obstetrische sterfte bij een partus na portio-amputatie. Hierbij was sprake van vroeg breken van de vliezen, intra-uteriene infectie, cervixdystocie met ten gevolge van de partus, diepe cervixscheuren en tenslotte exitus ten gevolge van irreversibele toxische shock.

Wegens de hiervoor genoemde redenen werd vanaf 1 januari 1967 overgegaan tot het verrichten van conisatie (of exconisatie) van de portio inplaats van portio-amputatie. De voordelen van conisatie zijn de volgende: de ingreep is kleiner en kan, indien nodig, later nogmaals plaatsvinden; het cosmetische resultaat is fraaier; tijdens de follow-up is een betere diagnostiek mogelijk aangezien het plaveiselcelepitheel van de portio-oppervlakte niet in het cervicale kanaal wordt getrokken, verder geeft deze ingreep minder littekenvorming, aangezien geen hechtmateriaal wordt gebruikt. Sinds het vervangen van de portioamputatie door conisatie zijn bij vrouwen die laatstgenoemde ingreep ondergingen 32 zwangerschappen opgetreden met het volgende resultaat:

Extra-uteriene graviditeit	1
Abortus	2
Partus immaturus	1
Partus praematurus	4
Vroeg breken van de vliezen	10
Sectio Caesarea wegens cervixdystocie	2
Partus spontaan, à terme	11

De perinatale sterfte bedroeg één. Dit kind overleed tijdens de bevalling die plaatsvond bij een zwangerschapsduur van 33 weken, vier dagen na het breken van de vliezen; er bestond voorts een intra-uteriene infectie. De moeder had, wegens recidief van het carcinoma in situ, voordat deze zwangerschap ontstond een tweede conisatie ondergaan. De in het bovenstaande genoemde aantallen verschillen duidelijk van die van Haspels betreffende 216 zwangerschappen na portio-amputatie, maar zij zijn te klein om eraan conclusies te verbinden. Het is wel duidelijk dat bij zwangerschap na conisatie nauwkeurige controle en bevalling in de kliniek zijn geïndiceerd.

Vanaf 1 januari 1963 zijn alle zwangeren van 25 jaar en ouder cytologisch onderzocht en vanaf begin 1968 tevens alle zwangeren beneden de 25 jaar. Tussen 1963 en 1970 zijn zodoende in totaal 7 735 zwangeren onderzocht. De secundair klinische zwangeren zijn niet hierbij inbegrepen. Bij deze groep zwangeren zijn 75 carcinomata in situ gevonden, dat is dus in 1,03 procent van de gevallen. Uitsplitsen in leeftijdsgroepen en naar pariteit is uiteraard noodzakelijk om een genuanceerd oordeel hierover te kunnen geven. In elk geval is dit percentage echter hoog vergeleken met de resultaten uit de Amsterdamse Vroedvrouwenschool (0,3 procent) en met die uit het Kraamcentrum te Wormerveer (0,1 procent).

Behandeling van de zwangere met een carcinoma in situ heeft ons aanvankelijk voor vele moeilijkheden geplaatst. In de beginperiode werd tweemaal tijdens de graviditeit portio-amputatie verricht hetgeen in beide gevallen abundant bloedverlies veroorzaakte. Bij één patiënte was aansluitend een Shirodkar-operatie noodzakelijk, de andere patiënte bij wie deze ingreep niet plaatsvond, beviel immatuur van een niet-levensvatbare vrucht.

Het tijdens zwangerschap wegens afwijkende cytologie verrichten van multipele proefexcisies uit de portio heeft nooit tot ernstige stoornissen aanleiding gegeven. De grens van het endocervicale epitheel en het plaveiselepitheel dat de portio-oppervlakte bekleedt, kan door het omkrullen van het ostium externum tijdens de zwangerschap gemakkelijk worden geïnspecteerd. Daarom werd overgegaan bij een zwangere met een carcinoma in situ in de biopsie, tijdens het verdere verloop van de zwangerschap de portio frequent te inspecteren met behulp van de colposcoop en, indien noodzakelijk, de proefexcisie te herhalen. Indien zich bij deze procedure geen bijzonderheden voordoen wordt een vaginale baring afgewacht; pas drie maanden post partum wordt tot conisatie overgegaan. Hoewel aldus tewerkgaande tot dusver nog geen infiltratief carcinoom werd aangetroffen,

kan over deze behandeling van carcinoma in situ tijdens zwangerschap zeker verschil van mening bestaan.

Recidief werd viermaal na 178 portio-amputaties waargenomen en vijfmaal na 115 conisaties. Bij een patiënte met een (zelfs herhaald) recidief is de problematiek van dien aard dat haar ziektegeschiedenis in hetgeen volgt wordt weergegeven.

Patiënte v. d. H.-D., geboren 4 april 1944. Sinds twaalfde jaar fluorklachten.
1963: eerste graviditeit. In speculo: circulaire erosie. Cytologie: positief. Proefexcisie: carcinoma in situ.
November 1963: partus, jongen, 3 250 gram, spontaan, geen bijzonderheden. Maart 1964: diagnostische portio-amputatie. Pathologische anatomie: carcinoma in situ: radicaal verwijderd.
1966: cytologie: voor het eerst weer matige atypie. Alleen gecontroleerd. Hierna weer negatieve cytologie tot 1970. Toen cytologie weer verdacht en kort daarna zéér verdacht (portio bij inspectie: geheel gaaf). Proefexcisie: epitheel-atypie die zeer verdacht is. Kleine conusbiopsie. Pathologische anatomie: carcinoma in situ, mogelijk niet radicaal verwijderd. Besloten tot cytologische controle. Uitslag cytologie via atypie weer naar positief.
1971: herhaling proefexcisie. Pathologische anatomie: portioweefsel zonder aanwijzingen voor maligniteit. Hoewel cytologie sindsdien wisselend van verdacht naar positief, voor tweede maal gravida geworden (van tweede echtgenoot), bevalling à terme: einde februari 1972.
Hoewel zich in het begin verschijnselen van een dreigende abortus hebben voorgedaan ontwikkelt de zwangerschap zich verder normaal. Het ziet ernaar uit dat de partus te zijner tijd door middel van sectio caesarea zal moeten plaatsvinden daar van een normaal ontsluitingsmechanisme na portio-amputatie gevolgd door conisatie waarschijnlijk geen sprake zal kunnen zijn.

Tijdens het tiende Internationale Kankercongres te Houston deelde Boyes uit Canada mede dat na radicaal uitgevoerde conisatie vijfmaal vaker een recidief werd gezien dan indien hysterectomie werd verricht na de conisatie. Wij hebben inderdaad na portio-amputatie en conisatie negenmaal een recidief gezien en na hysterectomie elders verricht in aansluiting aan portio-amputatie, slechts eenmaal. Dit recidief gelokaliseerd in de top van de vaginablindzak werd met radiotherapie behandeld. Aangezien in ons patiëntenmateriaal de meeste carcinomata in situ worden gevonden tussen het 30e en 40e levensjaar, menen wij dat, indien nog de wens bestaat kinderen te kunnen krijgen, met de kleinst mogelijke ingreep moet worden volstaan, met behoud van uterus en fertiliteit. Slechts indien uitdrukkelijk geen prijs meer wordt gesteld op behoud van fertiliteit, gaan wij sedert enkele jaren vaker ertoe over hysterectomie te verrichten na, eventueel radicale, conisatie. Dit impliceert echter uitdrukkelijk dat na elke vorm van therapie voor carcinima in situ goede en regelmatige controle dient plaats te vinden. Het streven is dergelijke patiënten gedurende tien jaar na de behandeling tenminste eenmaal per jaar te controleren. In onze kliniek onderwerpt 92,7 procent van deze patiënten zich aan deze controle. Een goed argument voor regelmatig uitgevoerde controle vormt de volgende ziektegeschiedenis, waarin de patiënte zich hieraan heeft onttrokken.

Patiënte B. B., geboren 16 december 1936. Tweede gravida; primi para; gescheiden.
1966: dubieuze graviditeit met koorts. Lues. Cytologie: sterke atypie. Elders verder „behandeld".
1968: fluor en dyspareünie. In speculo: erosie. Cytologie: atypie; geen ontsteking. Later in dat jaar gonorrhoïsche cervicitis; elders behandeld. Daarna stelselmatige onttrekking aan controle.
1971: elders onderzocht wegens metrorragieën en contactbloedingen. In speculo: vlakke ulcererende tumor van de portio, overgrijpend op de vaginawand. Proefexcisie. Pathologische anatomie: infiltrerend plaveiselcelcarcinoom. Conclusie: carcinoma cervicis uteri groep IIA. Naar ons overgeplaatst voor operatieve therapie.

Hoewel bij deze patiënte geen sprake is van onttrekking aan controle na behandeling wegens carcinoma in situ heeft zij, door niet regelmatig voor onderzoek terug te komen (naar haar zeggen wegens schaamte voor de venerische infectie), de kans verzuimd dat het carcinoom in een eventueel pre-invasief stadium kon worden gediagnostiseerd en behandeld. In dat geval zouden de maatregelen minder ingrijpend en zou de prognose waarschijnlijk beter zijn geweest. Anderzijds heeft lang doorgevoerde controle na behandeling wegens carcinoma in situ uitsluitend zin indien daarbij de noodzakelijke nauwkeurigheid wordt betracht. De volgende ziektegeschiedenis demonstreert duidelijk dat het uiteindelijke resultaat onnodig ongunstig wordt beïnvloed indien hiermede de hand wordt gelicht.

Patiënte B.-S., geboren 25 mei 1922; voor de zesde maal gravida, V-para.
1963: sinds drie jaar bruine fluor. In speculo: erosie portiovoorlip. Cytologie: zeer verdacht. Proefexcisie. Pathologische anatomie: carcinoom; infiltratie aan te tonen noch uit te sluiten. Portio-amputatie. Pathologische anatomie: carcinoma in situ; radicaal verwijderd.
1964: behoudens recidiverende trichomonasinfecties tot 1968 cytologie steeds negatief.
1968: cytologie: extreme atypie, mogelijk verdacht voor tumor. Trichomonas sterk positief. Na behandeling van de trichomonasinfectie is de uitslag van de cytologie: matige atypie. In speculo: gave portio-stomp.
1969: cytologie: aanvankelijk negatief; later dat jaar: zeer verdacht voor tumor. In speculo: onregelmatige en verdachte begrenzing „ostium externum". Menstruaties nog steeds regelmatig, eenmaal contactbloeding post coïtum. Cervixcurettage. Pathologische anatomie: infiltratief carcinoom (ongedifferentieerd). Rechter parametrium gedeeltelijk geïnfiltreerd tot bijna aan de bekkenwand. Conclusie: carcinoma cervicis uteri groep IIB. Radiologisch behandeld.
1971: geen klachten. Gynaecologisch onderzoek: geen bijzonderheden.

Waarschijnlijk is in dit geval een goede gelegen-

heid verzuimd dit endocervicale carcinoom in een pre-invasief stadium te diagnostiseren. Aangezien deze patiënte in 1963 een portio-amputatie had ondergaan, was het aangewezen de cytologie met behulp van endocervicale uitstrijken te verrichten hetgeen bij deze patiënte niet is gedaan. Was dit wel gebeurd dan zou waarschijnlijk de uitslag van de cytologie in 1968, na behandeling van de trichomonasinfectie, anders zijn uitgevallen. In elk geval bestond toen een duidelijke indicatie cervixcurettage te verrichten. Uit deze ziektegeschiedenis blijkt dat na een radicaal verwijderd carcinoma in situ, wel degelijk later (waarschijnlijk via een recidief) een cervixcarcinoom kan ontstaan als een deel van de cervix is achtergebleven. De lotgevallen van deze patiënte maken tevens aannemelijk dat door een grotere nauwkeurigheid bij de controle de uitgebreidheid van de aandoening had kunnen worden beperkt.

In het voorafgaande werd voornamelijk aandacht besteed aan de handelwijze die kan worden aanbevolen indien, na afwijkende cytologie, in de proefexcisie een carcinoma in situ wordt gevonden. Hierop dient de grootste nadruk te worden gelegd aangezien dan van preventie van het infiltratieve cervixcarcinoom kan worden gesproken. Het is duidelijk dat, indien na afwijkende cytologie in de proefexcisie een reeds infiltrerend carcinoom wordt gevonden, verdere diagnostische handelingen aan de cervix zijn gecontraïndiceerd. In een dergelijk geval moet men de aandoening, al naar gelang de uitgebreidheid van het proces, behandelen als een infiltratief cervixcarcinoom. Het zal duidelijk zijn dat, indien in een proefexcisie een carcinoma in situ wordt gevonden en in de daarna weggenomen conus tevens een infiltratief carcinoom blijkt te bestaan, de patiënte ook dan moet worden behandeld voor een invasief carcinoom.

In uitzonderingsgevallen worden in de proefexcisie, genomen na verdachte of positieve cytologie, geen tekenen van carcinoma in situ of van invasief carcinoom gevonden, maar wel andere histologische beelden zoals bijvoorbeeld epitheelatypie, hyperplasie of chronische ontsteking al dan niet met epidermisatie. In die gevallen en met name wanneer de cytologie afwijkend blijft, dient men de proefexcisie, eventueel multipel, te herhalen. Indien dan nog geen zekere diagnose kan worden gesteld moet men alsnog een diagnostische conisatie verrichten. Indien op deze wijze wordt gehandeld zal zelfs een kleine premaligne of maligne afwijking niet aan de aandacht ontsnappen zodat deze adequaat kan worden behandeld.

In het volgende schema wordt een samenvatting gegeven van de opeenvolgende handelingen bij afwijkende cytologie.

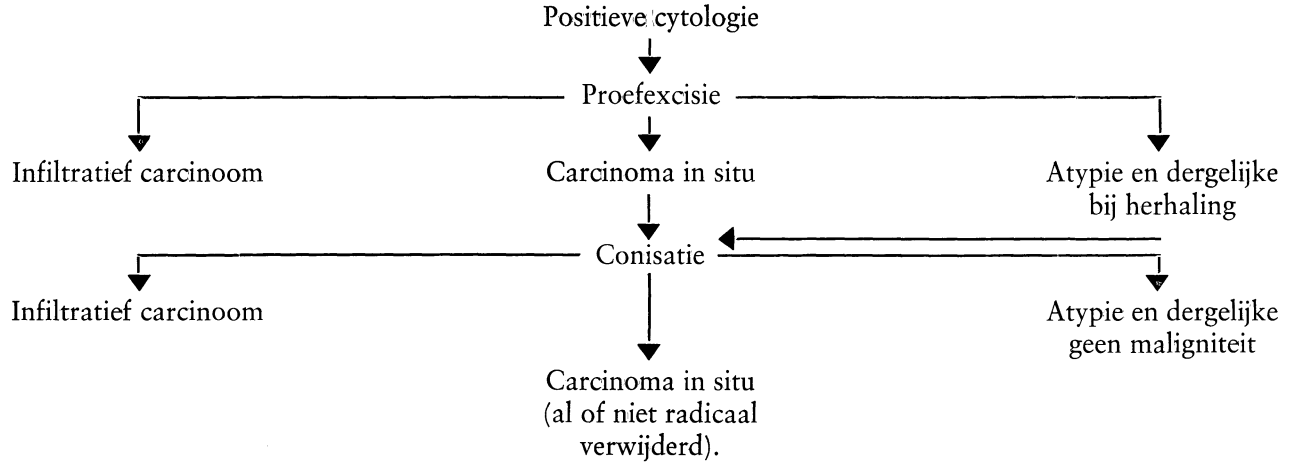

Summary. Diagnosis and treatment of patients with suspect cervical smears. A suspect or positive cervical smear demonstrates only that cells have been found which show abnormalities also found in carcinoma cells. The interrelationship of these cells and that between these cells and the environment is (still) unknown, and no diagnosis is warranted. Further investigations required for a definite diagnosis are discussed. On the basis of data in the literature and experience gained in the Amsterdam Clinic, the exact yield of cytological examination of the cervix is discussed. Various possibilities which arise from further diagnostic work are reviewed, with special reference to the frequently found cervical carcinoma in situ. It has become clear over the years that carcinoma in situ must always be treated. This is illustrated with four case histories. Special problems encountered in pregnant women with a positive or suspect cytology are outlined. A schematic plan of action for further diagnostic activities in the case of suspect or positive cytology is presented.