

Belangrijkste wijzigingen

- De richtlijn is in essentie ongewijzigd.
- Bij de functionele behandeling van een laterale enkelbandruptuur wordt tapebandage óf een enkelbrace aanbevolen.

Kernboodschappen

- Pas de Ottawa Ankle Rules toe om een fractuur uit te sluiten.
- Geef bij een distorsie adviezen, desgewenst aangevuld met pijnstilling.
- Geef bij een ruptuur adviezen aangevuld met een tape óf een enkelbrace.
- Overweeg het adviseren van huiswerk oefeningen of verwijzing voor oefentherapie bij ernstig enkelbandletsel en bij sporters ter preventie van een recidief.
- Adviseer bij sport met een hoog risico op inversietraumata of bij enkelbelastend werk een enkelbrace of tapebandage ter preventie van recidieven.

INLEIDING

De NHG-Standaard Enkelbandletsel geeft richtlijnen voor diagnostiek en behandeling van acute laterale enkelbandletsels die het gevolg zijn van een inversietrauma. Afhankelijk van de inwerkende kracht treedt een letsel op dat varieert van een distorsie tot een ruptuur van een of meerdere delen van de enkelband of een fractuur van een van de aangrenzende botstukken. De standaard geeft aan bij welke verschijnselen de huisarts een fractuur dient te overwegen en een röntgenfoto moet aanvragen. Voorts is de diagnostiek gericht op het maken van een onderscheid tussen een distorsie en een ruptuur. Dit onderscheid is van belang omdat bij een distorsie een specifieke behandeling niet noodzakelijk is, terwijl bij een ruptuur een zogenaamde functionele behandeling met een tapebandage of brace de voorkeur verdient. De huisarts is door toepassing van de richtlijnen in deze

standaard in staat het overgrote deel van de patiënten met acuut lateraal enkelbandletsel zelfstandig te behandelen.

Deze standaard geeft daarnaast beperkt richtlijnen voor de preventie van en verwijzing bij chronische klachten van de enkel ontstaan na een inversietrauma.

De aanbevelingen van de NHG-Standaard komen overeen met die van de multidisciplinaire richtlijn Acuut lateraal enkelbandletsel 2011. Deze multidisciplinaire richtlijn is samengesteld door diverse disciplines, met inbegrip van het NHG [Kwaliteitsinstituut voor de Gezondheidszorg CBO 2011].

Inbreng van de patiënt

De NHG-Standaarden geven richtlijnen voor het handelen van de huisarts; de rol van de huisarts staat dan ook centraal. Daarbij geldt echter altijd dat factoren van de kant van de patiënt het beleid mede bepalen. Om praktische redenen komt dit uitgangspunt niet telkens opnieuw in de richtlijn aan de orde, maar wordt het hier expliciet vermeld. De huisarts stelt waar mogelijk zijn beleid vast in samenspraak met de patiënt, met inachtneming van diens specifieke omstandigheden en met erkenning van diens eigen verantwoordelijkheid, waarbij adequate voorlichting een voorwaarde is.

Afweging door de huisarts

Het persoonlijk inzicht van de huisarts is uiteraard bij alle richtlijnen een belangrijk aspect. Afweging van de relevante factoren in de concrete situatie zal beredeneerd afwijken van het hierna beschreven beleid kunnen rechtvaardigen. Dat laat onverlet dat deze standaard bedoeld is om te fungeren als maat en houvast.

Delegeren van taken

NHG-Standaarden bevatten richtlijnen voor huisartsen. Dit betekent niet dat de huisarts alle genoemde taken persoonlijk moet verrichten. Sommige taken kunnen worden gedelegeerd aan de praktijkassistente, praktijkondersteuner (POH-GGZ) of praktijkverpleegkundige, mits zij worden ondersteund door duidelijke werkafspraken waarin wordt vastgelegd in welke situaties de huisarts moet worden geraadpleegd en mits de huisarts toeziet op de kwaliteit. Omdat de feitelijke keuze van de te delegeren taken sterk afhankelijk is van de lokale situatie, bevatten de standaarden daarvoor geen concrete aanbevelingen.

ACHTERGRONDEN

De incidentie van enkeldistorsies in de huisartsenpraktijk bedraagt 8 per 1000 patiënten per jaar, waarbij de hoogste incidentie wordt gezien in de leeftijdscategorie 15 tot 24 jaar. De incidentie is hoger bij mannen dan bij vrouwen.¹ Het overgrote deel van de patiënten met enkelblessures meldt zich bij de huisarts. Bij de patiënten met een enkeldistorsie varieert het percentage patiënten met een fractuur van ongeveer 5% in de huisartsenpraktijk tot 20% op de eerstehulpafdeling van een ziekenhuis. Het betreft meestal een fractuur van de malleolus lateralis of de basis van het os metatarsale V en soms van de malleolus medialis of het os naviculare.²

De incidentie van rupturen van de enkelband in de huisartsenpraktijk is niet precies bekend. De incidentie op Nederlandse eerstehulpafdelingen ligt tussen 10 en 20% van alle enkeldistorsies. Bij een ruptuur is vrijwel altijd het ligamentum talofibulare anterius aangedaan, soms in combinatie met een ruptuur van een van de andere ligamenten.

Er zijn aanwijzingen dat, voornamelijk bij sporters, de volgende onafhankelijke risicofactoren een rol spelen bij het oplopen van een acuut lateraal enkelbandletsel: een verminderde balans, een enkeldistorsie in de voorgeschiedenis en fysiek contact met een medespeler zoals bij volleybal of voetbal.³

De duur van het herstel is afhankelijk van de aard en de ernst van het letsel. De pijnklachten nemen in de eerste 2 weken veelal snel af. Een gedeelte van de patiënten houdt langdurig (langer dan een jaar) pijnklachten of last van instabiliteit. Het percentage recidieven varieert per onderzoek van 3 tot 34%.⁴

RICHTLIJNEN DIAGNOSTIEK

In het eerste consult na het trauma beoordeelt de huisarts, aan de hand van de Ottawa Ankle Rules, of er een indicatie bestaat voor het aanvragen van een röntgenfoto (zie gecursiveerde item bij anamnese en [tabel 1]). De Ottawa Ankle Rules zijn vooral geschikt om fracturen uit te sluiten. De toepassing ervan is het meest betrouwbaar binnen 48 uur na het trauma.⁵

Belo JN, Buis PAJ, Van Rijn R, Sentrop-Snijders EM, Steenhuisen S, Wilkens C, Geijer RMM, Loogman MCM. NHG-Standaard Enkelbandletsel (tweede herziening). Huisarts Wet 2012; 55(8):352-6.

De standaard en de wetenschappelijke verantwoording zijn geactualiseerd ten opzichte van de vorige versie (Huisarts Wet 2000;43(1):32-7).

Als een fractuur niet waarschijnlijk dan wel uitgesloten is, maakt de huisarts met aanvullend lichamelijk onderzoek een onderscheid tussen een distorsie en een ruptuur. Bij veel pijn en zwelling is het onderscheid tussen een distorsie of een ruptuur in het eerste consult niet goed te maken. Maak in dat geval een nieuwe afspraak voor 4 tot 7 dagen later. Een eventuele hematoomverkleuring zal doorgaans ook pas na deze periode zichtbaar worden.

Geef voor de periode tot het volgende consult het advies om bewegingen die de pijn duidelijk verergeren te vermijden. Desgewenst kan de patiënt elleboogkrukken gebruiken.

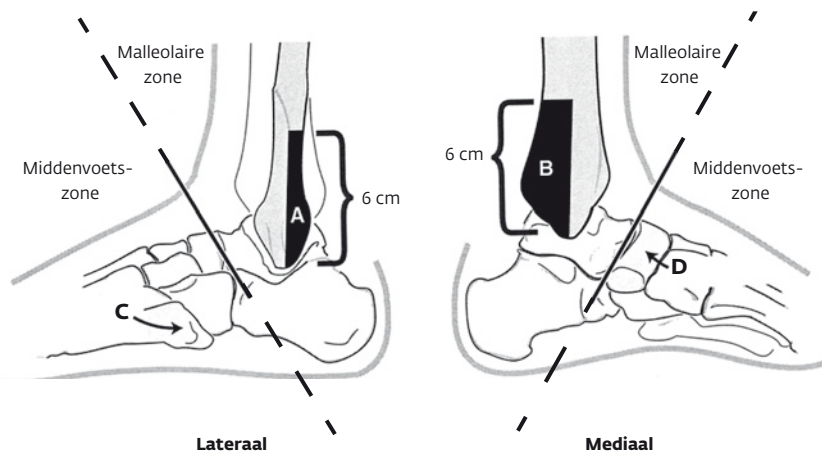
Anamnese en lichamelijk onderzoek

- Vraag naar:
 - tijdstip en aard van het trauma (verzwikking, val, geweld van buitenaf);
 - belastbaarheid direct na het trauma (*onvermogen van de patiënt om direct na het trauma de enkel te belasten door het maken van vier stappen zonder hulp*);
 - pijn (ernst, lokalisatie, verloop na het trauma);
 - eerdere enkelklachten of -traumata en het beloop en de behandeling daarvan.
- Inspecteer de stand van de voet ten opzichte van het onderbeen.
- Pas de Ottawa Ankle Rules toe ter uitsluiting van een fractuur [tabel 1] en [figuur].
- Beoordeel (in het eerste of in het vervolgsconsult na 4 tot 7 dagen) of er sprake is van een distorsie of een enkelbandruptuur. Vergelijk altijd met de andere zijde.
- Inspecteer zwelling (plaats en omvang)

Tabel 1 Ottawa Ankle Rules

- onvermogen van de patiënt om direct na het trauma én in de onderzoekkamer de enkel te belasten door het maken van 4 stappen zonder hulp, óf
- **A** pijn bij palpatie van de achterzijde van de onderste 6 cm van de laterale malleolus, óf
- **B** pijn bij palpatie van de achterzijde van de onderste 6 cm van de mediale malleolus, óf
- **C** pijn bij palpatie van de basis van het os metatarsale V, óf
- **D** pijn bij palpatie van het os naviculare.

Figuur Ottawa Ankle Rules (Bachmann, 2003)



A-D: zie [tabel 1]

en hematoomverkleuring (meestal pas na enkele dagen zichtbaar).⁶

- **Palpeer en beoordeel de drukpijnlijkheid van de voorzijde van de laterale malleolus (de insertie van het ligamentum talofibulare anterius).**
- **Voer de voorsteschuifladedetest uit.** Plaats de patiënt in rugligging of zittend met bovenbeen op de onderzoeksbank en onderbeen afhankelijk. Omvat de hiel en ondersteun de voetzool met de onderarm. Plaats de enkel in 15 graden plantairflexie. Omvat met

de andere arm de voorzijde van het onderbeen ongeveer 10 cm boven de enkel. Vraag de patiënt te ontspannen en beweeg de voet naar ventraal bij een gefixeerd onderbeen. De test is positief indien de voet ten opzichte van het onderbeen circa 1 cm of meer naar ventraal beweegt in vergelijking met de gezonde zijde.

Aanvullend onderzoek

Indien minimaal één van de Ottawa Ankle Rules positief is, is het risico op

Abstract

Belo JN, Buis PAJ, Van Rijn R, Sentrop-Snijders EM, Steenhuisen S, Wilkens C, Geijer RMM, Loogman MCM. NHG Guideline Ankle sprains (second revision). Huisarts Wet 2012;55(8):352-6.

The NHG Guideline Ankle Sprains was recently reviewed for the second time, but remains essentially unchanged.

Ottawa Ankle Rules (OAR) When first seeing a patient with suspected sprained ankle, the general practitioner should use the Ottawa Ankle Rules to determine whether X-ray of the ankle is indicated. These rules are especially useful for excluding fractures and are most reliable when applied within 48 hours of the trauma. If one or more of the rules are positive, an ankle X-ray should be requested.

Delayed physical examination If the Ottawa Ankle Rules are negative and if additional physical examination (anterior drawer test) does not enable a distinction to be made between a sprained ankle and a torn ankle ligament, the patient should be re-examined after 4 to 7 days. Torn ankle ligament is the most likely diagnosis if pain is elicited by palpation of the anterior of the lateral malleolus and if there is a visible haematoma or a positive anterior drawer test.

Treatment Patients with a sprained ankle should be given information about the sprain and, if necessary, prescribed a local or oral analgesic. Patients with a suspected torn ankle ligament should be treated with an ankle brace or tape bandage for 6 weeks and monitored every 2 weeks. To prevent recurrence, patients who participate in sports carrying a high risk of inversion injuries or who perform strenuous physical work should be advised to use an ankle brace or tape bandage during these activities and/or be referred for exercise therapy or given exercises to do at home.

een fractuur verhoogd. Vraag dan een röntgenfoto aan en vermeld bij de aanvraag de relevante bevindingen van het lichamenlijk onderzoek. Het absolute risico van een fractuur in de eerste lijn blijft echter klein.²

Andere aanvullende diagnostiek (echo, MRI of artrografie) is niet zinvol bij acuut lateraal enkelbandletsel.⁷⁻⁹

Evaluatie

- Stel na het uitsluiten van een fractuur (afwezigheid van een positieve Ottawa Ankle Rule of een niet-afwijkende röntgenfoto) in het eerste consult de diagnose *distorsie* bij patiënten met geringe verschijnselen. Dit betekent dat er sprake is van een redelijk goede belastbaarheid (lopen), geringe zwelling en pijn, afwezigheid van hematoomverkleuring en een negatieve voorsteschuifladetest. Bij de patiënten met ernstiger klachten of symptomen is er mogelijk een enkelbandruptuur. Zij worden na vier tot zeven dagen voor herbeoordeling teruggezien.
- Stel bij patiënten die na vier tot zeven dagen voor herbeoordeling terug worden gezien de diagnose *ruptuur* bij pijn bij palpatie van de *voorzijde* van de laterale malleolus in combinatie met hematoomverkleuring of een positieve voorsteschuifladetest. Bij afwezigheid van pijn aan de *voorzijde* van de laterale malleolus of bij pijn zonder hematoom en zonder positieve schuifladetest is er sprake van een *distorsie*.

RICHTLIJNEN BELEID

De onderstaande richtlijnen zijn van toepassing nadat een fractuur is uitgesloten en de huisarts in het eerste of vervolconsult de diagnose distorsie of ruptuur heeft gesteld.

Voorlichting en adviezen

- Leg bij een *distorsie* uit dat de enkelband is uitgerekt. Het hervatten van de normale activiteiten is in de regel binnen een tot twee weken mogelijk. De patiënt mag de enkel op geleide van de pijn belasten. Als de patiënt dat prettig vindt, kan voor enkele dagen een steunende elastische zwachtel worden aangelegd. Een tapebandage is niet nodig.
- Geef bij een *ruptuur* de volgende voorlichting:
 - de enkelband is zodanig uitgerekt dat deze (gedeeltelijk) is gescheurd;
 - het herstel zal in de regel enkele weken (werkhervatting) tot maanden (sporten) in beslag nemen, maar de prognose ten aanzien van het hervatten van de gebruikelijke activiteiten is goed. In deze fase kan de enkel (bijvoorbeeld na inspanning) nog klachten geven (pijn, zwelling en een onzeker gevoel), maar hoeft de enkel niet te worden ontzien; een functionele behandeling met een tapebandage [tabel 2] of enkelbrace ondersteunt het herstel.
- Geef bij een *ruptuur* voorts de volgende instructies:
 - beweeg tijdens zitten of liggen regel-

- matig de enkel door het uitvoeren van plantair- en dorsaalflexie;
- oefen het lopen dagelijks; zet daarbij de voet recht naar voren en wikkel deze zo normaal mogelijk af;
- gebruik bij veel pijn desgewenst enkele dagen elleboogskrukken;
- neemt de pijn ten gevolge van het lopen toe, stop dan het oefenen met lopen een dag en begin de volgende dag opnieuw;
- voer de belasting geleidelijk op door de paslengte en de duur van het lopen te verlengen.

In aansluiting op de gegeven mondelinge adviezen kan de huisarts de patiënt de NHG-Patiëntenbrief Enkelbandletsel meegeven of verwijzen naar www.thuisarts.nl/enkelbandletsel, waar ook huiswerk oefeningen te vinden zijn.

Niet-medicamenteuze behandeling

Voor zowel distorsies als rupturen geldt dat het gebruikelijk is om in de acute fase de zogenaamde RICE-regel toe te passen. RICE staat voor *Rest* (rust), *Ice* (cryotherapie), *Compression* (drukverband) en *Elevation* (hoogleggen van het been). Bewijs dat deze maatregelen leiden tot een snellere revalidatie ontbreekt echter. Daarom kunnen deze worden geadviseerd noch ontraden.¹⁰

Adviseer bij een ruptuur een functionele behandeling met tapebandage of een enkelbrace. De keuze tussen tapen of een brace is afhankelijk van de voorkeur van de patiënt en de praktijkomstandigheden (vaardigheid met tapen, ervaringen met en beschikbaarheid van braces) [tabel 2]. Een functionele behandeling heeft de voorkeur boven een periode van immobilisatie van vier weken.¹¹ Op basis van de literatuur is niet duidelijk welke functionele behandeling het beste is. Een elastische bandage is makkelijk aan te brengen en comfortabel, zeker in de acute fase, maar geeft minder steun dan tape of brace. Zowel tape als brace zijn goed in staat de beweeglijkheid van de enkel te verminderen, maar tape en non-rigide braces gaan losser zitten ten gevolge van activiteiten. Alleen veterbraces of semi-rigide braces behouden hun stevigheid.¹²

Tabel 2 Tapebandage en braces

Tapebandage

Het principe van de behandeling met een tapebandage is het voorkomen van inversie, waardoor de laterale band wordt beschermd. Tegelijkertijd dienen dorsaal- en plantairflexie in voldoende mate mogelijk te blijven, zodat de voet tijdens het lopen normaal kan worden afgewikkeld. De duur van de behandeling bedraagt zes weken.

De tapebandage wordt, nadat de zwelling is afgenomen, aangebracht met de voet in negentig graden ten opzichte van het onderbeen en in lichte eversie. Verwissel de bandage iedere twee weken, of zo nodig eerder als deze te strak of te los zit of vies geworden is. Adviseer de bandage droog te houden ter voorkoming van verweking en infectie van de huid.

Tapebandage wordt bij voorkeur gedaan door een praktijkmedewerker of een fysiotherapeut met voldoende ervaring met het aanleggen van de tape.

Braces

Er zijn anno 2012 verschillende soorten braces beschikbaar voor de eerste lijn:

- semi-rigide braces of veterbraces; deze behouden hun stevigheid;
- non-rigide braces zoals elastische braces; deze gaan op den duur door rekken losser zitten.

Aanbevolen wordt om ervaring op te doen met één type brace of samen te werken met een (sport) fysiotherapeut met ervaring met braces.

Patiënten met een enkelbandruptuur die sporten, kunnen doorgaans na zes weken de training geleidelijk hervatten. Adviseer te starten met fietsen, zwemmen of (hard)lopen op een egale onderlaag. Adviseer het hervatten van wedstrijdsport pas indien normale trainingen goed worden volbracht.

Overweeg huiswerk oefeningen te adviseren of te verwijzen voor oefentherapie bij patiënten met ernstig enkelbandletsel ter bevordering van het herstel en bij sporters of personen met enkelbelastend werk ter preventie van een recidief.^{13,19}

Fysiotherapeutische applicaties (ultrage-luid, kortegolftherapie (UKG), diadynamische stroom en laser) zijn niet bewezen effectief.¹⁴

Medicamenteuze behandeling

Adviseer desgewenst voor een periode van twee weken paracetamol. Paracetamol is eerste keus pijnstillers, omdat dit middel een breed veiligheidsprofiel heeft. Geef als tweede keus, of bij onvoldoende resultaat ibuprofen, diclofenac of naproxen. Op de huid aangebrachte NSAID's (in een crème of gel, eventueel onder occlusie met een pleister) hebben minder gastro-intestinale bijwerkingen maar zijn waarschijnlijk slechts kortdurend (en afhankelijk van de indicatie minder) effectief. Zie voor meer informatie omtrent comorbiditeit, bijwerkingen en interacties en omstandigheden waarbij maagbescherming geadviseerd wordt de FTR Pijnbestrijding (www.nhg.org).¹⁵

Controles en preventie

- Bij patiënten met een enkelbanddistorsie zijn controles niet nodig. Instrueer de patiënt terug te komen indien na een tot twee weken geen verbetering is opgetreden. Herhaal in dat geval het lichamelijke onderzoek.
- Controleer patiënten met een laterale enkelbandruptuur die worden behandeld met een tapebandage of een enkelbrace

gedurende zes weken tweewekelijks, of eerder indien daar behoefte aan is. Informeer naar klachten, inspecteer het looppatroon (belasting en afwikkelen van de voet) en verwissel de bandage. Een gunstig beloop wordt gekenmerkt door een spoedige afname van pijn en zwelling, herstel van het normale looppatroon en een volledig herstel van het dagelijks functioneren (waaronder werk en sport). Adviseer om het gebruik van de brace daarna te verminderen.

- Adviseer bij patiënten met recidiverende enkelbanddistorsies die een sport met een hoog risico op inversietrauma beoefenen (zoals voetbal, volleybal, basketbal, veldhockey) of enkelbelastend werk hebben ter secundaire preventie het gebruik van een enkelbrace of tape.¹⁶
- Het is niet aangetoond dat het dragen van hoge dan wel lage schoenen of het gebruik van werkschoenen recidieven voorkomt.¹⁷
- Bij een afwijkend beloop: evalueer de klachten opnieuw en heroverweeg een (avulsie)fractuur (van de enkel, voetwortel- of middenvoetbeentjes).¹⁸

Verwijzing

- Bij een fractuur: verwijz naar een traumachirurg of (orthopedisch) chirurg. Verwijs met *spoed* bij een standsafwijking van voet of onderbeen of een open fractuur.
- Bij patiënten die na een adequate behandeling en ondanks preventieve maatregelen forse beperkingen ondervinden door een onzeker gevoel, recidiverend zwikken of spierzwakte: overweeg verwijzing naar een fysiotherapeut voor oefentherapie (coördinatie en spierkrachttraining). Dit geldt ook bij patiënten die sporten of met enkelbelastend werk, met als doel recidieven te voorkomen.^{19,20}
- Bij onvoldoende effect en aanhoudende klachten in de vorm van persisterende pijn, functiebeperking of chronische

laxiteit kan de huisarts verwijzen naar een traumachirurg of (orthopedisch) chirurg ter evaluatie van onderliggende aandoeningen en eventueel chirurgische behandeling.^{21,22}

- Bij patiënten met enkelbelastend werk: ga na wat voor werk de patiënt doet en verwijz voor overleg en een werkhervattingsstrategie naar de bedrijfsarts.²³
- Bij problemen op sportmedisch gebied: verwijz zo nodig naar sportfysiotherapeut of sportarts.

Samenwerking

In de regel vindt de behandeling van een enkelbandletsel plaats in de eerste lijn.²⁴ Na een eerste beoordeling of röntgendiagnostiek in de tweede lijn wordt de patiënt terugverwezen naar de eerste lijn indien verdere behandeling in de tweede lijn niet geïndiceerd is. Andere disciplines rapporteren de huisarts als zij geconsulteerd zijn door een patiënt met acuut enkelbandletsel. De nacontroles van de huisarts kunnen worden overgedragen op de fysiotherapeut bij verwijzing naar de fysiotherapeut voor tapen of het aanmeten van een brace.

Aandachtspunten voor het maken van werkafspraken in de regio:

- indicaties voor verwijzing naar de fysiotherapeut of de tweede lijn;
- afspraken tussen de eerste en tweede lijn bij zelfverwijzing op de SEH;
- taakverdeling tussen huisarts en fysiotherapeuten bij tapen en/of het aanmeten van een brace en verdere begeleiding van de patiënt;
- onderlinge afstemming van voorlichtingsmateriaal en van de adviezen van de betrokken zorgverleners.²⁵

© 2012 Nederlandse Huisartsen Genootschap

Totstandkoming

In oktober 2010 startte een werkgroep met de herziening van de NHG-Standaard Enkelbandletsel. De werkgroep bestond uit de volgende leden: dr. J.N. Belo, huisarts te Katwijk; dr. P.A.J. Buis, huisarts-epidemioloog te Harderwijk; R.M. van Rijn, huisarts te Rotterdam; E.M. Sentrop-Snijders, huisarts-waarnemer te Voorschoten; S. Steenhuisen, huisarts te Eindhoven; C. Wilkens, huisarts-waarnemer te Utrecht. Door de werkgroep is geen belangenverstrengeling gemeld. M.C.M. Loogman, huisarts en wetenschappelijk medewerker van de afdeling Richtlijnontwikkeling en Wetenschap, begeleidde de werkgroep en voerde de redactie. Dr. R.M.M. Geijer was betrokken als senior wetenschappelijk medewerker van deze afdeling. M.M. Verduijn, apotheker, was als senior wetenschappelijk medewerker Farmacotherapie

van dezelfde afdeling betrokken. F. Jonkers was betrokken als wetenschappelijk medewerker van de afdeling Implementatie.

Ook werd commentaar ontvangen van een aantal referenten: prof.dr. R. de Bie, hoogleraar Fysiotherapie; prof.dr. T. Lagro-Janssen, huisarts en hoogleraar Huisartsgeneeskunde; L. Visser, adviseur zorg advies namens het College voor Zorgverzekeringen; dr. P. van den Hombergh, huisarts, namens de Landelijke Huisartsen Vereniging; P. Koeck, huisarts, namens de Vlaamse Vereniging van Huisartsen; prof.dr. C.T.J. Hulshof, bedrijfsarts namens de Nederlandse Vereniging voor Arbeids- en Bedrijfsgeneeskunde; D. Dost, apotheker KNMP Geneesmiddel Informatie Centrum; prof.dr. H.J. ten Duis, traumachirurg afdeling Chirurgie UMC Groningen; R. de Haan, traumachirurg Nederlandse Ver-

eniging voor Traumatologie; P.A. van Beek, sportarts; dr. G. Kerkhoffs, orthopedisch chirurg AMC Amsterdam. R.J. Hinloopen en dr. R. Starmans, beiden huisarts, hebben namens de NHG-Adviesraad Standaarden (NAS) beoordeeld of de ontwerpstandaard antwoord geeft op de door de NAS gestelde vragen. Vermelding als referent betekent overigens niet dat iedere referent de standaard inhoudelijk op elk detail onderschrijft. In april 2012 werd de standaard becommentarieerd en geautoriseerd door de NHG-Autorisatiecommissie.

De gevolgde zoekstrategie voor de onderbouwende literatuur is te vinden bij de webversie van deze standaard. Tevens zijn de procedures voor de ontwikkeling van de NHG-Standaarden in te zien in het procedureboek (zie www.nhg.org).

NOTEN

1 Epidemiologie

Het totaal aantal distorsies (enkel, knie, pols en hand) in de huisartspraktijk wordt geschat op 27 per 1000 patiënten per jaar. Enkeldistorsies komen het meeste voor [Van de Lisdonk 2008].

In de Tweede Nationale Studie (2004) werden distorsies van de enkel afzonderlijk geregistreerd. De totale incidentie bedroeg 8 per 1000 patiënten per jaar. De hoogste incidentie wordt gezien in de leeftijd 15 tot 24 jaar (mannen: 17,8 per 1000 per jaar, vrouwen: 14,2 per 1000 per jaar). Op oudere leeftijd, boven de 45 jaar, melden zich meer vrouwen dan mannen met distorsies [Van der Linden 2004].

Volgens cijfers van consument en veiligheid lopen jaarlijks zo'n 600.000 sporters enkelblessures op. Van hen melden 130.000 mensen zich bij de huisarts, 26.000 mensen op de SEH en 87.000 mensen bij de fysiotherapeut. Mogelijk heeft de directe toegankelijkheid van de fysiotherapeut geleid tot een daling van het aantal patiënten dat zich bij de huisarts meldt (in de vorige standaard werd vermeld dat ongeveer 200.000 mensen per jaar zich bij de huisarts melden met een enkeldistorsie). De meeste enkelblessures ontstaan tijdens voetbal, gevolgd door hardlopen en volleybal [Consument en Veiligheid 2011].

Ongeveer 10% van de ongevallensletels en sportblessures in de privésector betreft de enkel. Bij acute sportblessures gaat het in 21% van de gevallen om de enkel en bij arbeid in 10% van de gevallen [Vriend 2011]. Klachten van voet of enkel leiden maar in een klein percentage van de gevallen tot langdurig arbeidsverzuim [Picavet 2003].

2 Inversietrauma en frequentie van fractuur, distorsie of ruptuur

In een drietal onderzoeken, uitgevoerd op eerste-hulpafdelingen van Nederlandse ziekenhuizen, was het percentage rupturen bij patiënten met een inversietrauma respectievelijk 8, 16 en 18% [Van Moppers 1982, Zeegers 1995, Van Dijk 1994]. In alle gevallen werd de diagnose gesteld met behulp van röntgencontrastonderzoek van het bovenste spronggewricht (artrografie) binnen 5 dagen na het trauma, nadat op klinische gronden, vooral op basis van pijn, zwelling en functiebeperking, een voorselectie van patiënten had plaatsgevonden.

Het percentage fracturen bij patiënten die na een inversietrauma de huisarts bezoeken is niet precies bekend. Uit het transitieproject blijkt dat bij patiënten met een enkeldistorsie (ICPC L77) in 121 van de 954 (13%) van de gevallen röntgenonderzoek wordt aangevraagd. In 1,4% (13/954) is er sprake van een fractuur van tibia of fibula. Het is echter niet duidelijk of het hier uitsluitend inversietrauma's betreft. Ook het aandeel van de voetfracturen (met name van het os metatarsale V) ontbreekt [Lamberts 1994]. Het percentage fracturen bij patiënten die de eerstehulpafdeling van een ziekenhuis bezoeken ligt tussen de 15 en 20%. Zeegers vond bij 3129 patiënten met een inversietrauma 472 fracturen (15%), merendeels van de laterale malleolus of het os metatarsale V. Hieronder waren 54 fracturen van de laterale malleolus onder het niveau van de tibiofibulaire syndesmoose (Weber type A) en 129 fracturen van de schacht van het os metatarsale V (Jonesfractuur) of van de basis van het os metatarsale V. Bij deze fracturen, met uitzondering van de Jonesfractuur, volstaat doorgaans een functionele behandeling met een tapebandage [Zeegers 1995]. In een onderzoek bij patiënten die met een enkeltrauma de eerste hulp bezochten (n = 2342) werden 472 fracturen gevonden (20%). Ook hier betrof het in ruim driekwart van de gevallen een fractuur van de laterale malleolus of het os metatarsale V. Van de patiënten met een fractuur had 18% een avulsiefractuur, waarvoor eveneens een functionele behandeling volstaat [Stiell 1994].

Het lijkt verdedigbaar om het maken van een röntgenfoto na een inversietrauma in de huisartspraktijk eventueel uit te stellen tot de volgende

dag, aangezien de kans op een fractuur heel klein is en het geen consequenties heeft voor het beleid als de foto een dag later wordt gemaakt.

3 Predisponerende factoren

Bestaande richtlijnen doen weinig tot geen uitspraken over intrinsieke of extrinsieke factoren die het risico op lateraal inversiesletsel van de enkel verhogen. Mogelijk dat meer inzicht in intrinsieke of extrinsieke risicofactoren aangrijpingspunten voor preventie geeft.

Intrinsieke risicofactoren

In een systematische review werd gekeken naar de voorspellende waarde van 4 mogelijke risicofactoren voor het ontstaan van lateraal enkelbandletsel: kracht, proprioceps, bewegingsuitslag en balans bij patiënten ouder dan 15 jaar met een eerste of recidief lateraal enkelletsel.

Er werden 21 onderzoeken geïncludeerd; 3 RCT's en 18 prospectieve cohortonderzoeken (n = 4058; follow-up 2 tot 48 maanden). In 15 van de 21 onderzoeken ging het om atleten (n = 2234), in de overige 6 onderzoeken ging het om studenten (n = 184), militairen (n = 1483) of een gemengde populatie (n = 157). De onderzoeken waren zeer heterogeen van aard (het enkelletsel soms niet nader gespecificeerd, mediale en laterale distorsies, recidieven of eerste enkelletsel, samenstelling populaties). Patiënten met een beperkte dorsiflexie in de enkel bleken een hoger risico te hebben op lateraal enkelbandletsel (2 onderzoeken, n = 1125). Tussen spierkracht en het risico op enkelbandletsel werd geen relatie gevonden (10 onderzoeken, n = 1648). Een slechte proprioceps (waarneming van stand, bewegingsnelheid en bewegingsrichting van extremiteiten en hun onderdelen) werd geassocieerd met een hoger risico op enkelbandletsel (2 onderzoeken, n = 400). Ook een minder goede balans werd in een aantal onderzoeken geassocieerd met een verhoogd risico op enkelbandletsel (4 onderzoeken, n = 576). Balans werd gedefinieerd als het vermogen op één been te staan en het evenwicht te bewaren [De Noronha 2006].

Ook in een drietal andere cohortonderzoeken (onder sporters) die niet in deze review zijn opgenomen (n = 42, n = 230, n = 169) bleek dat sporters met een verminderde balans een hoger risico hebben op het oplopen van enkelbandletsel [Hryso-mallis 2007, Trojan 2006, Wang 2006].

In 5 cohortonderzoeken (n = 169 atleten [McHugh 2006], n = 486 volleyballers [Verhagen 2004b], n = 152 voetballers [Tyler 2006], n = 508 voetballers [Engebretsen 2010], n = 312 voetballers [Kofotolis 2007]) bleek dat een enkelletsel vaker voorkomt bij atleten met een distorsie van de enkel in de voorgeschiedenis en dus mogelijk een extra risicofactor is.

Overwegingen intrinsieke risicofactoren. Methodologisch goede onderzoeken naar intrinsieke risicofactoren voor lateraal enkelbandletsel zijn schaars. De kwaliteit van de onderzoeken wordt beperkt door heterogeniteit, kleine cohorten, grotere kans op bias door de aard van het onderzoek (retrospectief) en verscheidenheid aan uitkomstmaten. De meeste onderzoeken zijn gedaan onder sporters.

Conclusie intrinsieke risicofactoren. Er zijn aanwijzingen dat een beperkte dorsiflexie in de enkel leidt tot een verhoogd risico op het oplopen van lateraal enkelletsel. Daarnaast zijn er aanwijzingen dat een slechte proprioceps leidt tot een verhoogd risico op het oplopen van lateraal enkelbandletsel. Het is aannemelijk dat een verminderde balans, predisponert tot het oplopen van enkelletsel. Daarnaast is het aannemelijk dat een enkeldistorsie in de voorgeschiedenis predisponert tot het oplopen van enkelletsel.

Extrinsieke risicofactoren

In een systematische review over de epidemiologie van enkelletsel bij sporters vond men 227 onderzoeken (n = 2.016.000 sporters van wie 32.509 met enkelletsel). Van 14.098 patiënten met een enkelletsel kon medische informatie worden achter-

haald. De hoogste incidentie enkelletsel werd gezien in aerobal (een combinatie tussen trampolinespringen en basketbal), wandklimmen, indoor volleybal, bergbeklimmen, korfbal en veldsporten. Bij sporten in wedstrijdverband werd de hoogste incidentie gezien bij voetbal, rugby, american football en zaalvoetbal [Fong 2007].

In 2 prospectieve cohortonderzoeken over type ondergrond onder voetballers (n = 421; 154 enkelbandletsel, n = 290; 35 enkelbandletsel) vond men in het eerste onderzoek meer enkelbandletsel bij spelen op kunstgras dan op gras (een statistisch niet-significant verschil) [Steffen 2007]. In het tweede onderzoek was het risico eveneens verhoogd op kunstgras (echter kleine aantallen en alleen significant in wedstrijden en niet in trainingen) [Ekstrand 2006].

Over spelpositie bij volleybal als risicofactor werden 2 bruikbare prospectieve onderzoeken gevonden (n = 273; 48 enkelletsel en n = 486; 41 enkelletsel). In beide onderzoeken ontstonden enkelletsel vooral bij het landen na blokkeren door contact met een tegenstander of een teamgenoot [Bahr 1997, Verhagen 2004a].

Over spelpositie bij voetbal werden 3 onderzoeken gevonden (n = 297; 46 enkelletsel, n = 312; 139 enkelbandletsel, n = 143; 33 enkelletsel). Enkelletsel ontstonden met name door contact met een medespeler, en traden vaker op bij verdedigers en aanvallers dan bij middenvelders of keepers [Andersen 2004, Fauda 2006, Kofotolis 2007].

Overwegingen extrinsieke risicofactoren. De meeste onderzoeken naar extrinsieke risicofactoren voor enkelletsel zijn gedaan onder sporters, terwijl een groot gedeelte van de letsel optreedt in huiselijke sfeer. De incidentie van enkelletsel is afhankelijk van het type sport, de hoeveelheid beoefenaars en of men competitie speelt.

Conclusie extrinsieke risicofactoren. Er zijn aanwijzingen dat het risico op enkelletsel onder voetballers hoger is bij het spelen op kunstgras dan bij het spelen op natuurlijk gras. Onderzoeken hierover zijn echter van matige kwaliteit. Het is aannemelijk dat bij volleyballers het landen na een aanval of blokkeren een risicofactor is voor enkelletsel, vooral als de speler op de voet van een andere speler terecht komt. Het is aannemelijk dat bij voetbal verdedigers en aanvallers een hoger risico hebben op een enkelletsel bij contact met een tegenstander dan middenvelders of keepers na een aanval of verdedigen van de bal.

4 Prognostische factoren

In een systematische review (31 onderzoeken, zowel eerste als tweede lijn) werd gekeken naar het natuurlijk beloop van acute enkelbandletsel wat betreft pijnklachten, recidieven, optreden van instabiliteit en prognostische factoren. In 5 onderzoeken werden patiënten vroeg gemobiliseerd, in 26 andere onderzoeken werd mobiliseren gecombineerd met immobilisatie.

Pijnklachten. Uit 7 onderzoeken bleek dat de pijnklachten na een enkelbandletsel in de eerste 2 weken snel afnamen. Hierna namen de pijnklachten minder snel af. In 6 onderzoeken (n = 27, n = 648, n = 59, n = 88, n = 189, n = 137) werd gekeken naar de prognose op de lange termijn. In deze onderzoeken werden vooral patiënten met een enkelbandruptuur geïncludeerd. Er werden verschillende behandelingen toegepast. Op controlemomenten werd patiënten gevraagd of er nog pijnklachten waren. Na een jaar bleek 5 tot 33% van de patiënten nog last te hebben van pijn. Zelfs na 3 jaar rapporteerde 5 tot 25% nog pijnklachten [Van Rijn 2008].

Recidieven. Recidieven kwamen in 8 onderzoeken (hoge kwaliteit, follow-up langer dan 3 jaar) in 3 tot 34% van de gevallen voor (2 weken tot 96 maanden na het eerste letsel). In 2 onderzoeken van lage kwaliteit werden hogere percentages genoemd [Van Rijn 2008].

Subjectieve instabiliteit. In 7 onderzoeken (hoge kwaliteit, follow-up langer dan 3 jaar) werd in 0 tot 33% van de gevallen na 3 jaar nog melding gemaakt van instabiliteitsklachten [Van Rijn 2008].

Oordeel over het herstel na enkelbandletsel. In 3 onderzoeken (hoge kwaliteit) rapporteerde 36 tot 85% van de patiënten volledig herstel na 2 weken tot 36 maanden [Van Rijn 2008].

Prognostische factoren. Uit een onderzoek bleek dat sportactiviteiten op een hoog niveau (meer dan 3 keer per week trainen) een statistisch significante prognostische factor was voor restklachten in vergelijking met training op een laag niveau of geen sport. Mannen hadden een hoger risico op restklachten dan vrouwen (OR 4,78; 95%-BI 1,36 tot 16,61). Er werd geen verschil gezien tussen restklachten of recidieven en de ernst van het letsel [Linde 1986]. Uit een onderzoek waarin patiënten met een ruptuur van de laterale enkelband ($n = 115$) werden ingedeeld in 4 groepen op basis van het niveau van activiteiten en waarin allen werden behandeld met een brace gevolgd door een functionele behandeling blijkt dat het aantal patiënten met instabiliteit (graad 2, gemeten met de voorsteschuifladetest) en/of hernieuwd letsel na 12 maanden significant hoger was in de hoogactiviteitengroep vergeleken met de laagactiviteitengroep (instabiliteit: 38,7% versus 5,3% en recidieven: 32,4% versus 6,7%) [Haraguchi 2009]. Wij vonden een onderzoek in de eerste lijn, dat niet in de hierboven genoemde review was opgenomen ($n = 467$). Door middel van een vragenlijst werd gevraagd naar pijn, zwelling, instabiliteit en zwakte, 6 tot 18 maanden na bezoek aan huisarts of SEH voor een enkelbandletsel. Bijna driekwart meldde nog restverschijnselen na 6 tot 18 maanden, van wie ruim 40% matig tot ernstige restverschijnselen. Factoren die geassocieerd werden met matig tot ernstige verschijnselen waren recidief letsel, beperking van activiteiten langer dan 1 week, langer dan 4 weken een beperking van belasting [Braun 1999]. In een Nederlands onderzoek in de eerste lijn ($n = 102$ in de huisartsenpraktijk (62,7%) of SEH (37,3%)) werd geprobeerd om prognostische factoren te identificeren voor patiënten met acuut lateraal enkelbandletsel. Bij de follow-up na 3 en 12 maanden werd gekeken naar herstel, recidieven, instabiliteit en pijn. Er konden geen prognostische factoren worden geïdentificeerd. Er bleek wel een relatie tussen pijn in rust en recidieven bij 3 maanden en het herstel na 12 maanden bij patiënten die niet hersteld waren na 3 maanden [Van Rijn 2010a].

Overwegingen. Er is weinig goed onderzoek beschikbaar over prognostische factoren bij acuut lateraal enkelbandletsel. Sommige onderzoeken includeren patiënten met een inversietrauma. Bij andere onderzoeken gaat het om patiënten met een vastgestelde enkelbandruptuur. Daarnaast worden er verschillende behandelstrategieën gehanteerd (combinaties van rust en een enkelbrace, rust en mobiliseren, elastische bandage en mobiliseren, gips en bandage of tape, rust en belasten).

Conclusie. Het percentage patiënten dat restklachten zoals pijn en instabiliteit rapporteert varieert per onderzoek. De spreiding is groot. Dit geldt ook voor het percentage recidieven. Er zijn aanwijzingen dat sporten op een hoog niveau een prognostisch ongunstige factor is voor het ontwikkelen van restklachten. Het beloop na een enkelbandletsel is gunstig. Pijnklachten nemen in de eerste 2 weken na het enkelbandletsel snel af. Een deel (5 tot 33%) van de patiënten met een enkelbandletsel houdt langdurig (langer dan een jaar) pijnklachten of klachten van instabiliteit. Het percentage personen met een recidief varieert sterk (3 tot 34%).

5 Ottawa Ankle Rules (OAR)

Uit een meta-analyse ($n = 15.581$) blijkt dat de kans op een fractuur bij een persoon die 4 stappen kan lopen en geen pijn aangeeft bij palpatie van de achterzijde van de laterale of mediale malleolus verwaarloosbaar klein is (0,3%). De beoordeling is het meest betrouwbaar binnen 48 uur na een trauma (sensitiviteit 99,6%; 95%-BI 98,2 tot 100). De specificiteit is matig (27,9%). Bij latere beoordeling, tot een week na het trauma, is de kans op het missen van een fractuur iets groter (0,9%), met een sensitiviteit

van 97,3 (95%-BI 95,9 tot 98,5), en een specificiteit van 36,6%. Alle onderzoeken zijn uitgevoerd op de SEH of een vergelijkbare instelling [Bachmann 2003]. De OAR zijn ook specifiek bij sporters onderzocht en blijken voor deze groep een betrouwbaar instrument om fracturen uit te sluiten [Leddy 2002, Leddy 1998, Papacostas 2001]. Er worden vergelijkbare resultaten gezien bij kinderen boven de 5 jaar oud [Dowling 2009].

Naast de OAR zijn er in Nederland ook de Leiden Ankle Rules (LAR) en de Utrecht Ankle Rules (UAR) ontwikkeld. De beslisregel uit Leiden bestaat uit 13 gewogen variabelen. De beslisregel uit Utrecht bestaat uit 16 gewogen variabelen. In een onderzoek bij patiënten met acuut enkelbandletsel ($n = 647$) werden deze 3 beslisregels met elkaar vergeleken. De sensitiviteit van de OAR bleek 98%, terwijl de sensitiviteit van LAR en UAR respectievelijk 88% en 59% was. De voorkeur gaat dan ook uit naar het gebruik van de OAR [Pijnenburg 2002]. In een ander onderzoek werd de toepassing van de OAR in Nederland vergeleken met de LAR en met het klinische oordeel van artsen (combinatie van anamnese en lichamenlijk onderzoek). Deze methoden bleken met elkaar vergelijkbaar wat betreft sensitiviteit [Glas 2002].

Er werd een onderzoek gevonden over de toepassing van de OAR in de eerste lijn en wel onder fysiotherapeuten. Er werden 100 patiënten geïncludeerd, die in de eerste week na het trauma de fysiotherapeut bezochten. Zij waren niet eerder door een huisarts onderzocht en er was ook geen röntgenfoto gemaakt. Bij 17 van de 100 waren de OAR positief. Bij geen van deze 17 patiënten werd uiteindelijk een fractuur gediagnosticeerd. In dit onderzoek is er een relatief hoog aantal fout-positieve uitkomsten van de OAR. Mogelijk dat de OAR niet zondermeer toepasbaar zijn in de eerste lijn in de fysiotherapiepraktijk [Van der Wees 2009].

Conclusies. Het is aangetoond dat de OAR een accurate instrument is om fracturen uit te sluiten op de SEH binnen de eerste week na acuut lateraal enkelbandletsel. Er is slechts één onderzoek gevonden over de toepassing van de OAR in de eerstelijnsfysiotherapiepraktijk. De OAR hebben een hoge sensitiviteit en zijn daarom met name geschikt om fracturen uit te sluiten. Echter, in een eerstelijns populatie met een lage incidentie aan fracturen zal het gebruik van de OAR leiden tot een hoger aantal fout-positieven en een lagere positief-voorspellende waarde. Niettemin adviseert de werkgroep deze beslisregel in de eerste lijn toe te passen.

6 Uitgesteld fysisch diagnostisch onderzoek

In een onderzoek op een eerstehulpafdeling in Amsterdam werd gekeken naar de waarde van lichamenlijk onderzoek voor het stellen van de diagnose laterale enkelbandruptuur na een inversietrauma ($n = 160$, leeftijd 18 tot 40 jaar). Patiënten werden binnen 48 uur na het trauma onderzocht en nogmaals na 4 tot 7 dagen (na gemiddeld 5 dagen). De diagnose laterale enkelbandruptuur werd gesteld indien er 5 dagen na het trauma sprake was van hematoomvorming, lokale drukpijn bij palpatie en/of een positieve voorsteschuifladetest. Alle patiënten met vermoeden van een laterale enkelbandruptuur ondergingen artrografie ter controle. Uit dit onderzoek blijkt dat het lichamenlijk onderzoek 5 dagen na het trauma voor de diagnose laterale enkelbandruptuur, leidt tot een hogere sensitiviteit (96% versus 71%) en specificiteit (84% versus 33%) dan direct na het trauma. Hematoom met drukpijn bij palpatie heeft een sensitiviteit van 90%. Een positieve voorsteschuifladetest heeft een sensitiviteit van 86%. Combinatie van pijn, hematoom en een positieve voorsteschuifladetest heeft een sensitiviteit van 96%. Indien er geen hematoom was ontstaan en de voorsteschuifladetest was negatief, bleken de laterale enkelbanden altijd intact. Dit gold ook indien er geen sprake was van drukpijn ter hoogte van het ligamentum talofibulare anterius [Van Dijk 1996].

Overwegingen. Bovengenoemd onderzoek is uitgevoerd in een klinische setting bij een geselecteerde populatie. De positiefvoorspellende waarde

van een uitgesteld fysisch-diagnostisch onderzoek zal in een huisartsenpopulatie lager zijn vanwege de vrijwel zekere lagere incidentie van ernstige letsel en rupturen [Van Dijk 1996].

Conclusie. Uitgesteld fysisch-diagnostisch onderzoek (4 tot 7 dagen) na een inversietrauma geeft een beter resultaat dan fysisch diagnostisch onderzoek binnen 48 uur voor het stellen van de diagnose laterale enkelbandruptuur. Indien er sprake is van hematoomvorming, lokale drukpijn bij palpatie en/of een positieve voorsteschuifladetest is er hoogstwaarschijnlijk sprake van een laterale enkelbandruptuur. De sensitiviteit van het uitgestelde onderzoek in de tweede lijn is 96% bij een specificiteit van 84%.

7 Echografie

In een onderzoek bij patiënten met matig-ernstig tot ernstig enkelbandletsel ($n = 110$, leeftijd 18 tot 55 jaar, gemiddeld 24,2 jaar) werd gekeken naar talocrurale effusie op de echo. Bij 40 van de 110 patiënten (36,4%) werd echografisch talocrurale effusie gezien. Van hen hadden 39 patiënten zichtbare schade van het ligamentum talofibulare anterior op de MRI-scan. Bij 5 patiënten (12,8%) bleek ook schade van het calcaneofibulare ligament en bij 14 patiënten (35%) bleek kraakbeenschade. Conclusie van de auteurs was dat talocrurale effusie gediagnosticeerd middels echografie patiënten met ernstig enkelbandletsel kan herkennen [Guillodo 2007]. In dit onderzoek werden patiënten met matig-ernstig tot ernstig enkelbandletsel geselecteerd. In deze groep is het hierboven genoemde letsel dan ook te verwachten. De kernvraag is of echografie iets toevoegt aan lichamenlijk onderzoek en dit dan ook leidt tot wijzigingen in het voorgestelde beleid. Hier is helaas niet naar gekeken.

In het eerder beschreven onderzoek op een eerstehulpafdeling van een ziekenhuis in Amsterdam werd gekeken naar de testeigenschappen van de echo voor het stellen van de diagnose laterale enkelbandruptuur na een inversietrauma. De sensitiviteit was 92%, de specificiteit 64%. Deze percentages waren lager dan de sensitiviteit en specificiteit van het lichamenlijk onderzoek op dag 5 na het trauma [Van Dijk 1996].

Conclusie. Er is beperkt bewijs over de waarde van echografie bij acuut lateraal enkelbandletsel. De diagnostische waarde van echografie is lager dan die van het gebruikelijke fysisch-diagnostische onderzoek. Echografie wordt als aanvullend onderzoek daarom niet aanbevolen.

8 MRI

Wij vonden 2 artikelen over MRI als diagnosticum bij het vermoeden van lateraal enkelbandletsel. In een RCT ($n = 60$, leeftijd 18 tot 45 jaar, eerste inversie trauma < 7 dagen bestaand) over de accurate van MRI en *lateral stress radiography* voor het stellen van de diagnose enkelbandruptuur werd de uitkomst van de MRI vergeleken met de uitkomst bij operatie. Bij 13 van de 15 patiënten met een *talar tilt* > 15 graden (instabiliteitstest waarbij de calcaneus in inversie en adductie wordt gebracht en vervolgens in eversie en abductie) werd tijdens operatie enkel- of meervoudige enkelbandrupturen gezien. De sensitiviteit van de MRI voor rupturen was 74% en de specificiteit 100%. In dit onderzoek was er weinig overeenkomst tussen de uitkomst van de stressfoto en van de MRI. Een beperking van dit onderzoek was de relatief kleine groep patiënten [Breitenseher 1997].

Conclusie van de auteurs: de diagnose lateraal enkelbandletsel is gebaseerd op de anamnese en lichamenlijk onderzoek. Röntgenonderzoek dient ter exclusie van een fractuur. MRI is bruikbaar om lateraal enkelbandletsel in beeld te brengen. Een stressfoto onder- en overschat de ernst van het enkelbandletsel, vooral bij een kanteling van de talus (*talar tilt*) tussen 6 en 14 graden [Breitenseher 1997].

In een andere RCT ($n = 197$) bij patiënten met een recent enkeltrauma ondergingen 97 patiënten een (verkorte) MRI plus röntgenonderzoek; in deze

groep werden onder andere 18 fracturen gediagnosticeerd (16 door röntgenonderzoek en 13 met MRI). Bij 100 patiënten (controlegroep) die alleen röntgenonderzoek ondergingen, werden 17 fracturen gediagnosticeerd. Met MRI werden 5 fracturen gemist die wel zichtbaar waren op de röntgenfoto [Nikken 2005].

Bij 40 patiënten bestond de behandeling uit gips; 27 van hen hadden een fractuur en 13 een enkelbandletsel. 49 patiënten met bandletsels kregen *soft cast* of tape ter behandeling. Zowel röntgenonderzoek als MRI waren significante voorspellers voor verdere behandeling; alleen een afwijkend MRI-beeld had een voorspellende waarde voor verdere behandeling. Normale bevindingen bij beeldvormende diagnostiek had geen negatief-voorspellende waarde voor behandeling.

Conclusie van de auteurs: een beperkt MRI-onderzoek bij patiënten met acuut enkelbandletsel heeft een voorspellende waarde om patiënten te identificeren die aanvullende behandeling nodig hebben [Nikken 2005].

Conclusie. De toegevoegde waarde van MRI bij een inversietrauma is onvoldoende onderzocht.

9 Artrografie

In een RCT (n = 160, leeftijd 18 tot 40 jaar) op een Nederlandse SEH kregen alle patiënten met een acuut lateraal enkelbandletsel, die korter dan 48 uur geleden was ontstaan, een artrogram. Na 5 dagen werd nogmaals lichamelijk onderzoek verricht. Bij vermoeden van een enkelbandruptuur op het artrogram of bij het lichamelijk onderzoek na 5 dagen, werden patiënten geopereerd. Van de 135 patiënten die geopereerd werden (116 mannen, 44 vrouwen, gemiddelde leeftijd 27,3 jaar), bleek er bij 122 peroperatief sprake van een enkelbandruptuur. De sensitiviteit en specificiteit van het artrogram was respectievelijk 97% en 71%. De prevalentie van enkelbandruptuur was 76% (122/160) [Van Dijk 1998].

Uit 3 andere onderzoeken bleek de sensitiviteit van artrografie 99% [Broström 1965], 68% [Spiegel 1975] en 98% [Mayer 1987].

Conclusie. Artrografie als diagnosticum binnen 48 uur na een inversietrauma heeft een hoge sensitiviteit. Dit onderzoek wordt echter niet aanbevolen omdat het een invasief onderzoek is en geen consequenties heeft voor de behandeling.

10 RICE

Ijs. Uit een systematische review (5 onderzoeken) blijkt dat het effect van ijs (cryotherapie) bij acuut enkelbandletsel onduidelijk is [Bleakley 2004]. In slechts één onderzoek blijkt dat ijs in combinatie met oefentherapie een positief effect heeft op zwelling in vergelijking met warmte-applicatie [Cote 1988]. De andere 4 onderzoeken laten geen effecten zien van ijs [Laba 1989, Michlovitz 1988, Sloan 1989, Wilkerson 1993]. In een RCT (n = 99), verschenen na deze review, werd gekeken naar het verschil tussen intermitterend toegepaste cryotherapie en standaard cryotherapie (20 minuten) bij sporters en deelnemers uit de algemene bevolking met acuut enkelbandletsel. Binnen één week na toepassing lijkten patiënten met intermitterend toegepaste cryotherapie significant minder pijn te hebben tijdens belasting (verschil ± 1 cm op een VAS-schaal) in vergelijking met standaardtoepassing van ijs. Na één week bleken er geen verschillen te bestaan in functioneren, zwelling en pijn in rust [Bleakley 2006].

Overwegingen. Op theoretische gronden worden koude-applicatie, warmte-applicatie en wisselbaden toegepast. Koude zou de ontstekingsreactie, hematoomvorming en de zwelling verminderen. Warmte daarentegen doet de doorbloeding in het behandelde gebied toenemen, waardoor de absorptie van extracellulair vocht wordt geactiveerd. Bij wisselbaden zou de afwisselende vasoconstrictie en vasodilatatie een pompwerking bewerkstelligen waardoor de veneuze en lymfatische afvoer wordt bevorderd en de zwelling afneemt. Er zijn echter geen onderzoeken die deze theorie ondersteunen.

Conclusie. Binnen één week na toepassing lijkten patiënten met intermitterend toegepaste cryotherapie significant minder pijn te hebben tijdens belasting (verschil ± 1 cm op een VAS-schaal) in vergelijking met standaardtoepassing van ijs. Na één week is het effect verdwenen. Er zijn geen aanwijzingen dat het gebruik van ijs effectief is om zwelling, functioneren en pijn in rust te verminderen bij acuut enkelletsel.

Compressie. In een onderzoek (n = 44) werd een effect op zwelling, pijn, bewegingsbeperking en functioneren gevonden van intermitterende compressie plus bandage ten opzichte van bandage zonder compressie [Airaksinen 1990]. In een ander onderzoek (n = 30) werd echter geen effect op zwelling gevonden bij intermitterende compressie vergeleken met bandage, en zelfs een negatief effect van intermitterende compressie ten opzichte van elevatie [Rucinski 1991]. Ook in een derde onderzoek (n = 12) werd geen effect gevonden op zwelling bij intermitterende compressie (inclusief elevatie) versus alleen elevatie [Tsang 2003].

Zeegeers vond een positief effect voor zwelling bij een veterbrace als vorm van compressie ten opzichte van tape, bandage of semi-rigide brace [Zeegeers 1995].

Conclusie. Verschillende onderzoeken laten tegenstrijdige resultaten zien wat betreft het effect van compressie. In de onderzoeken worden verschillende manieren van compressie gebruikt, waardoor het lastig is om de verschillende onderzoeken te vergelijken.

Elevatie. Elevatie lijkt wel effectief voor afname van enkeloedeem bij acuut lateraal enkelbandletsel, echter, waarschijnlijk neemt het enkeloedeem weer toe indien patiënt de enkel af laat hangen. Een langdurig effect is dan ook niet bewezen [Rucinski 1991, Tsang 2003].

Conclusie betreffende RICE. Er is onvoldoende wetenschappelijk bewijs dat het gebruik van ijs en compressie, in combinatie met rust en elevatie, zinvol is in de acute fase van lateraal enkelbandletsel. Desondanks worden deze maatregelen in de praktijk frequent toegepast.

11 Immobilisatie of functionele behandeling

In een Cochrane-review (21 onderzoeken, n = 2184) werd het effect van immobilisatie vergeleken met verschillende functionele behandelingen voor acuut lateraal enkelbandletsel. Immobilisatie werd gedefinieerd als gips of speciale schoenen voor minimaal 4 weken.

Van de patiënten die een functionele behandeling ondergingen waren er op de korte termijn meer aan het werk (RR 5,75; 95%-BI 1,01 tot 31,71). Ook was bij hen de tijd tot terug naar werk korter (Weighted Mean Difference 8,23 dagen; 95%-BI 6,31 tot 10,16). Er waren meer patiënten aan het sporten op de lange termijn (RR 1,85; 95%-BI 1,22 tot 2,86) en ook was de termijn naar terugkeer tot sport korter (WMD 4,88 dagen; 95%-BI 1,50 tot 8,25). Op korte termijn hadden patiënten minder pijn en minder last van subjectieve instabiliteit in vergelijking met een periode van immobilisatie (RR 1,74; 95%-BI 1,17 tot 2,59 en WMD 2,60; 95%-BI 1,24 tot 3,96). Ook waren patiënten met een functionele behandeling meer tevreden (RR 1,83; 95%-BI 1,09 tot 3,07). In een gerandomiseerd onderzoek (n = 584; niet opgenomen in bovengenoemde review) werd het effect van 10 dagen gipsimmobilisatie vergeleken met een brace of een compressieverband bij patiënten met ernstig enkelbandletsel in de tweede lijn. Patiënten met gips herstelden sneller in vergelijking met patiënten met compressieverband. Na 3 maanden hadden de patiënten in de groep met gips een betere enkel functie (gemiddeld verschil 9%; 95%-BI 2,4 tot 15), minder pijn, minder klachten en waren actiever dan in de groep met compressieverband. Er was geen verschil in uitkomsten tussen de brace- en gipsbehandeling na 3 maanden [Lamb 2009].

Overwegingen. De in de review geïnccludeerde onderzoeken waren over het algemeen van matige methodologische kwaliteit. Er werden in geen enkele analyse statistisch significante verschil-

len gevonden voor de vergelijking van de verschillende vormen van immobilisatie vergeleken met fysiotherapie of geen behandeling. In de review worden relatief grote verschillen gezien ten gunste van functionele behandeling in vergelijking met immobilisatie. Deze resultaten dienen echter met terughoudendheid te worden geïnterpreteerd aangezien er in veel onderzoeken slecht werd gerapporteerd en er een behoorlijke variatie bestond tussen de geëvalueerde functionele behandelingen [Kerkhoffs 2002a, Kerkhoffs 2002b].

Conclusie. Functionele behandeling heeft de voorkeur bij de behandeling van acuut lateraal enkelbandletsel boven een periode van immobilisatie van minimaal 4 weken. Bij ernstige enkelbandletsels is er mogelijk plaats voor kortdurende immobilisatie door middel van gips of een brace.

12 Functionele behandelingen: brace of tape

In een Cochrane-review (9 onderzoeken, n = 892) werd gekeken naar het verschil tussen de verschillende functionele behandelingen voor acuut lateraal enkelbandletsel. Er werden verschillende onderzoeken geïnccludeerd, waarbij diverse behandelingen (veterbrace, semi-rigide enkelbrace, elastische brace en tapebandage) werden toegepast. Een veterbrace gaf significant betere resultaten (1 onderzoek, n = 122) wat betreft vermindering van de zwelling op korte termijn in vergelijking met een semi-rigide enkelbrace (RR 4,19; 95%-BI 1,26 tot 13,98), elastische bandage (RR 5,48; 95%-BI 1,69 tot 17,76) of tape (RR 4,07; 95%-BI 1,21 tot 13,68). Bij gebruik van een semi-rigide enkelbrace (1 onderzoek, n = 124) werd een snellere terugkeer naar werk/sport gezien (4,24 dagen; 95%-BI 2,42 tot 6,06 of RR 9,60; 95%-BI 6,34 tot 12,86), minder instabiliteit op de korte termijn (RR 8,00; 95%-BI 1,03 tot 62,07) in vergelijking met een elastische bandage. Elastische bandage resulteerde in minder complicaties (huidirritaties) dan tapebehandeling (1 onderzoek, n = 121, RR 0,11; 95%-BI 0,01 tot 0,86).

Er werd geen significant verschil gevonden tussen tape en een semi-rigide enkelbrace wat betreft terugkeer naar werk (n = 121), pijn (n = 121), zwelling (n = 121), instabiliteit (n = 122), recidieven (n = 66) en bewegingsuitslagen (n = 122) [Kerkhoffs 2002b].

In een andere systematische review over de behandeling van acuut enkelbandletsel werden 8 RCT's geïnccludeerd (n = 1250, van wie 358 behandeld met enkelbrace). Er werden verschillende functionele behandelingen met elkaar vergeleken (enkelbrace met elastische bandage, brace met elastische bandage en gips, brace met tape, enkelbrace met een aircast-brace in combinatie met bandage en gips, tubigrip met aircast-brace, onderbeengips en een bledsoe-schoen). Er werd geen significant verschil in uitkomsten gevonden tussen de verschillende behandelingen wat betreft aantal recidieven, restklachten, zwelling, instabiliteit, ADL of terugkeer naar werk. Vijf onderzoeken keken naar de functionele uitkomst (gemeten met een scorelijst *Foot and Ankle Outcome Score* (FAOS)); er waren 4 onderzoeken van hoge kwaliteit. Bij 2 van de 4 onderzoeken werd een statistisch significant verschil gevonden ten gunste van een brace vergeleken met elastische bandage. In 3 onderzoeken werd gekeken naar terugkeer naar sport; in één onderzoek werd een statistisch significant effect gezien in het voordeel van brace in vergelijking met een elastische bandage [Kemler 2011].

Ook de behandelduur van de verschillende functionele behandelingen varieert in de verschillende onderzoeken: bij elastische bandage van 8 dagen tot 3 weken en bij een enkelbrace of tapebandage van 3 tot 6 weken.

Overwegingen. Een kortdurende (lees: tijdelijke) behandeling met een brace in verband met een enkelblessure dan wel preventieve toepassing van braces tijdens sportactiviteiten vallen anno 2012 niet onder de te verzekeren prestaties van de Zorgverzekeringwet (evenmin als de kosten voor tapebandage) [CVZ 2012].

Conclusie. Er is beperkt vergelijkend onderzoek gedaan naar de verschillende vormen van functionele behandeling. Een brace geeft betere resultaten dan een elastische bandage en vergelijkbare resultaten als tape. Een elastische bandage is makkelijk aan te brengen en comfortabel (een voordeel in de acute fase), maar is minder stevig dan tape of een brace. Tapebandage leidt sneller tot huidirritaties dan een elastische bandage. Er zijn daarom geen definitieve conclusies te trekken over de meest optimale behandeling bij acuut lateraal enkelbandletsel. Zowel een brace (semi-rigide of een veterbrace) als een tapebandage zijn aan te bevelen als behandelingsmogelijkheden bij een acuut lateraal enkelbandletsel. In de vorige versie van de standaard wordt uitgegaan van een behandelduur van 6 weken. Mogelijk volstaat een kortere behandelduur (4 of 5 weken), maar hiervoor is geen overtuigend bewijs.

13 Effect van oefentherapie op klachten

In een systematische review over de effectiviteit van oefentherapie bij patiënten met acuut lateraal enkelbandletsel werd conventionele behandeling (gedefinieerd als niet-chirurgische behandeling; immobilisatie, ongesuperviseerde oefeningen of externe steunmiddelen) vergeleken met conventionele behandeling in combinatie met gesuperviseerde oefentherapie. Er werden 11 onderzoeken geïncludeerd (n = 776). Door de heterogene groepen konden de resultaten niet worden gepoold. Per uitkomstmaat waren maximaal 6 van de 11 onderzoeken bruikbaar. Er was volgens de auteurs van de review sprake van sterk bewijs indien er meerdere RCT's beschikbaar waren, matig bewijs als er één RCT met een laag risico op bias en een of meer RCT's met enige bias beschikbaar waren, en beperkt of conflicterend bewijs indien er één RCT of inconsistente bevindingen in meerdere RCT's gevonden werden.

Er werd beperkt tot matig bewijs gevonden voor het toevoegen van gesuperviseerde oefeningen als het ging om subjectief herstel en versnelde terugkeer naar sport op korte termijn. In een specifieke populatie (atleten en soldaten) werd beperkt tot matig bewijs gevonden voor een versnelde terugkeer naar werk of sport. Verder werd er beperkt bewijs gevonden voor de effectiviteit van gesuperviseerde oefentherapie bij ernstige enkelbandletsel (pijnklachten en gevoelens van instabiliteit bij intermediaire follow-up (na 4 weken) en herstel op korte termijn) [Van Rijn 2010b]. De resultaten betreffende patiënten met ernstig enkelbandletsel in deze review zijn gebaseerd op een subgroepanalyse van de gegevens van een RCT van dezelfde auteur als de bovengenoemde systematische review. In dit onderzoek (n = 102, leeftijd 18 tot 60 jaar) werd gekeken naar het effect van fysiotherapie in de groep patiënten met ernstig enkelbandletsel. Ernstig enkelbandletsel werd gedefinieerd als een Ankle Function Score (AFS) < 40. In de praktijk komt dit overeen met patiënten met een enkelbandruptuur (en niet met een distorsie) [Van Rijn 2009].

In een RCT werd de effectiviteit van oefentherapie, toegevoegd aan standaardbehandeling (koelen en compressie), bij patiënten met acuut enkelbandletsel graad 1 of 2 (n = 101, leeftijd 16 tot 65 jaar, tweedelijns populatie) vergeleken met standaardbehandeling zonder oefentherapie. De oefentherapie werd al gestart in week 1. Patiënten in de oefengroep hadden een statistisch significant betere functie van de enkel in week 1 en 2, gemeten met een functiescoreschaal met een maximale score van 80 (p = 0,0077). Er werd geen effect gezien op pijn in rust, pijn bij inspanning of zwelling. Beide groepen hadden een goede enkel-functie na 16 weken follow-up [Bleakley 2010].

In een andere systematische review werd in 2 onderzoeken de effectiviteit van manuele therapie (mobilisatie) vergeleken met die van een placebo-behandeling met betrekking tot het verminderen van de pijn en in 2 andere onderzoeken werd de effectiviteit van manuele therapie vergeleken met usual care op de uitkomstmaten pijn en her-

stel [Van der Wees 2006]. Er werd geen meerwaarde van manuele therapie in vergelijking met placebo of met usual care aangetoond.

Conclusie. Er is beperkt tot matig bewijs voor het aanbevelen van oefentherapie bij acuut lateraal enkelbandletsel in de eerste lijn ter bevordering van het herstel. Mogelijk dat oefentherapie wel zinvol is bij specifieke groepen zoals sporters of patiënten met ernstig enkelbandletsel, maar het wetenschappelijk bewijs hiervoor is gering. Ter preventie van recidieven wordt bij sporters oefentherapie aanbevolen, eventueel in de vorm van huiswerk oefeningen (zie noot 19). Huiswerk oefeningen zijn voor deze indicatie niet onderzocht, maar zijn wel gemakkelijk toepasbaar. De werkgroep adviseert dan ook om bij specifieke groepen zoals sporters of patiënten met ernstig enkelbandletsel of indien de patiënt dit wenst, huiswerk oefeningen mee te geven.

14 Fysische therapie

In een rapport van de Gezondheidsraad uit 1999 wordt al geconcludeerd dat er geen bewijs is dat het gebruik van elektrotherapie, ultrageluid of lasertherapie gerechtvaardigd is [Gezondheidsraad 1999]. In een systematische review over het effect van ultrageluid bij acuut enkelbandletsel werden zes placebocontroleerde onderzoeken (n = 606) geïncludeerd. Hierin kon geen effectiviteit worden aangetoond [Van den Bekerom 2011].

Er is een aantal onderzoeken gedaan naar het effect van kortgolftherapie (UKG). In een onderzoek werd er een positief effect gevonden op belastbaarheid en pijn [Wilson 1972]. Twee andere onderzoeken vonden geen verschil tussen de UKG-groepen en de controlegroepen [Barker 1985, Michlovitz 1988]. In een vierde onderzoek werd een klein significant verschil gevonden in het voordeel van de UKG-groep ten aanzien van belastbaarheid, mobiliteit, kracht en zwelling [Pasilila 1978]. In een vijfde onderzoek werd geconstateerd dat UKG wel effectief was op zwelling en op pijn, maar niet op belastbaarheid en mobiliteit [Pennington 1993].

Conclusie. Fysische therapie zoals elektrotherapie, ultrageluid, lasertherapie of kortgolftherapie is niet bewezen effectief bij de behandeling van acuut lateraal enkelbandletsel.

15 Pijnmedicatie

Er is een aantal onderzoeken verricht naar de effectiviteit van orale pijnmedicatie bij acuut enkelbandletsel. NSAID's hebben een significant beter effect op de pijnklachten dan placebo [Bleakley 2008, Snijders 2008]. In een aantal kleine onderzoeken van matige kwaliteit wordt een NSAID vergeleken met paracetamol. NSAID's bleken geen statistisch significant beter effect te hebben op de pijnklachten dan paracetamol bij enkelbandletsel [Cukiernik 2007, Dalton 2006, Kayali 2007].

In een systematische review over het lokaal gebruik van NSAID's bij acute pijn werden 47 onderzoeken geïncludeerd (n = 3455). Lokaal gebruik van diclofenac, ibuprofen, ketoprofen en piroxicam bleken effectiever voor pijnbestrijding dan placebo. Pijnbestrijding was succesvoller bij 6 tot 7 van de 10 patiënten die een lokaal NSAID gebruikten in vergelijking met 4 van de 10 patiënten met een placebo na een week gebruik (NNT = 4,5; 95%-BI 3,9 tot 5,3). Lokale huidreacties kwamen weinig voor, waren mild van aard en werden zowel bij lokale NSAID's als bij placebo gezien [Massey 2010].

16 Preventie van recidief acuut lateraal enkelbandletsel: tape of brace?

Uit 2 systematische reviews (n = 202, n = 2841) blijkt dat het gebruik van externe steunmiddelen (zoals tapebandage of een enkelbrace) in vergelijking met usual care effectiever is ter voorkoming van recidief enkelbandletsel [Stomp 2005].

Een systematische review (n = 66) over verschillende functionele behandelingen van het acuut lateraal enkelbandletsel vond geen verschil in recidieven tussen het gebruik van tape of semi-rigide enkelbrace [Kerkhoffs 2002b].

Het gebruik van tape of een brace vermindert de ernst van het enkelletsel [Verhagen 2000].

Tape. Er zijn een aantal onderzoeken gedaan naar het effect van tape ter preventie van acuut lateraal enkelbandletsel. In de review van Stomp werden 2 onderzoeken (n = 180, n = 22) over tape opgenomen. Verhagen includeerde 2 andere onderzoeken over tape (n = 2544, n = 297). Al deze onderzoeken waren van matige kwaliteit en lieten een vermindering van het aantal recidieven zien bij het gebruik van tape.

In een prospectief niet-gerandomiseerd onderzoek (n = 125) werd het gebruik van een zeer beperkte tape (fibulaire tape, Mulligan-concept) vergeleken met het niet gebruiken van tape bij basketballers. Elf basketballers liepen een inversietrauma op (2 in de groep met tape, 9 in de groep zonder tape). Allen hadden een inversietrauma in de voorgeschiedenis. Het aantal inversietrauma's was statistisch significant lager in de groep met tape dan in de groep zonder tape (OR 0,2; p = 0,04; 95%-BI 0,04 tot 0,93) [Moiler 2006].

Overweging tape. In een aantal onderzoeken bleek tape effectiever ter vermindering van het aantal recidieven na een acuut lateraal enkelbandletsel, maar het aantal onderzoeken dat betrekking heeft op het preventieve effect van tape is beperkt.

Brace. In een systematische review (8 onderzoeken, n = 7513) werden 4 onderzoeken (n = 3289) geïncludeerd over de effectiviteit van een enkelbrace. De resultaten konden niet worden gepoold. In alle onderzoeken bleek brace vergeleken met usual care effectiever ter preventie van lateraal enkelbandletsel bij patiënten met recidiverend letsel. Er werden significant minder laterale enkelbandletsel gezien in de groep patiënten met een enkelbrace en een lateraal enkelbandletsel in de voorgeschiedenis. De waarde van brace was onduidelijk bij patiënten zonder enkelbandletsel in de voorgeschiedenis (primaire preventie) [Verhagen 2000].

Overweging brace. Alle besproken onderzoeken hebben betrekking op de preventieve werking ter voorkoming van inversietrauma's bij sporters. Er is geen onderzoek bekend over het gebruik van tape of brace in de huis- of werksituatie.

Conclusie. Het is aannemelijk dat het gebruik van een enkelbrace of tape door sporters de kans op recidief lateraal enkelbandletsel verkleint. Het is onduidelijk of een enkelbrace effectiever is dan tape in het voorkomen van recidieven. Een enkelbrace heeft wel voordelen ten opzichte van tape zoals minder makkelijk loslaten, geen huidirritaties en het feit dat aanbrengen en verwijderen minder arbeidsintensief is. De werkgroep adviseert sporters met recidiverende enkelbandletsel bij sporten of personen met werksituaties met een verhoogd risico op enkelbandletsel om preventief een brace of tape te gebruiken.

17 Preventie van recidief acuut lateraal enkelbandletsel: type schoeisel

Een systematische review vond 3 onderzoeken over type schoeisel en het beschermend effect op acuut lateraal enkelbandletsel. In het eerste onderzoek (RCT, n = 2544, tape in combinatie met hoge of lage sportschoenen bij basketballers) bleek het dragen van hoge sportschoenen (sluitend rond de enkel) meer te beschermen dan lage sportschoenen tegen het oplopen van enkelbandletsel. In het tweede onderzoek (retrospectief, n = 297 voetballers) bleek juist dat lage sportschoenen meer zouden beschermen. Een derde onderzoek (RCT, n = 569 basketballers) vond geen verschil tussen lage of hoge sportschoenen [Verhagen 2001]. Een prospectief cohortonderzoek verricht na deze review liet geen verschil zien in de incidentie van acuut lateraal enkelbandletsel bij gebruik van sportschoenen met een verende hiel (*cushioned column*) versus schoenen zonder een verende hiel [Curtis 2008].

Conclusie. Het is onduidelijk of er een beschermend effect is van hoge dan wel lage sportschoenen om acuut lateraal enkelbandletsel te voorkomen. Er zijn geen onderzoeken bekend over het gebruik van werkschoenen om acuut lateraal enkelbandletsel te voorkomen.

18 Avulsiefracturen

Avulsiefracturen van de voetwortels in de mid-denvoet kunnen een bron zijn van langdurige onbegrepen pijnklachten. Over de frequentie van voorkomen zijn geen gegevens gevonden. Voor de diagnostiek is gericht röntgenonderzoek, inclusief zogenaamde driekwartopnames noodzakelijk [Van der Werken 1982].

19 Oefentherapie ter preventie van recidieven

In een systematische review naar het effect van oefentherapie werden 13 onderzoeken geïncludeerd. In 5 onderzoeken werd gekeken naar de relatie met recidieven [Eils 2001, Holme 1999, Tropp 1984, Verhagen 2004a, Wester 1996]. In 4 onderzoeken bleken er minder recidieven voor te komen in de oefengroep ten opzichte van usual care. De relatieve risico's van een recidief varieerde van 0,18 (95%-BI 0,06 tot 0,59, n = 450) [Tropp 1984] tot 0,48 (95%-BI 0,28 tot 0,83, n = 1127). In het onderzoek van Verhagen bleek oefentherapie effectief bij het starten tot één jaar na het enkelbandletsel [Verhagen 2004a]. In één onderzoek (n = 30) werd geen verschil gezien [Eils 2001]. In deze onderzoeken werden veelal sporters geïncludeerd en daarnaast ging het bij meer dan de helft van de deelnemers om mensen met eerder letsel [Van der Wees 2006]. Na het verschijnen van deze review zijn er nog 5 andere onderzoeken verschenen over de effectiviteit van oefentherapie (n = 127, n = 522, n = 80, n = 765, n = 54) bij enkelbandletsel. Ook deze laten zien dat oefentherapie effectief is in het voorkomen van recidieven bij sporters. Er lijkt geen positief effect te zijn op het voorkomen van *primaire* (eerste) laterale enkelbandletsel, hoewel de meeste onderzoeken geen resultaten presenteren van subgroepen zonder eerder enkelbandletsel [Cumps 2007, Emery 2005, Hupperets 2009, McGuine 2006, Mohammadi 2007]. In 4 van de 5 onderzoeken werd gesuperviseerde oefentherapie toegepast. Alleen in het onderzoek van Hupperets (n = 522 atleten, eerste lijn) werd gekeken naar het effect van huiswerk oefeningen op het voorkomen van acuut lateraal enkelbandletsel. De huiswerk oefeningen bestonden uit 3 keer per week maximaal 30 minuten oefenen, gedurende 8 weken, waarbij de zwaarte van het programma in de loop van de weken toenam. De volgende oefeningen werden uitgevoerd: de knie buigen staand op één been, uit de teen omhoog duwen, éénbenige balansoefening, knie opheffen staand op één been, het been gekruist heen en weer zwaaien en op de tenen lopen. Deze huiswerk oefeningen bleken het risico op een recidief te verlagen (RR 0,63; 95%-BI 0,45 tot 0,88) [Hupperets 2009]. De duur en frequentie van oefentherapie verschilt in de diverse onderzoeken van elkaar. In de meeste oefenprogramma's wordt gebruikgemaakt van de oefentol. In een onderzoek over de effectiviteit van verschillende oefenprogramma's (oefentol, technische training, orthose) werd geen verschil gevonden tussen de verschillende behandelingen in het aantal recidieven bij sporters met een enkelbandletsel in de voorgeschiedenis [Stasinopoulos 2004].

Conclusie. Het is aannemelijk dat het oefenen van de coördinatie en de balans na acuut lateraal enkelbandletsel recidieven bij sporters voorkomt. Starten met oefentherapie kan tot een jaar na het enkelbandletsel nog zinvol zijn. Er is beperkt bewijs voor het effect van huiswerk oefeningen op het voorkomen van een recidief van enkelbandletsel bij sporters. Het is aannemelijk dat het oefenen van de coördinatie en de balans geen effect heeft op het voorkomen van *primaire* laterale enkelbandletsel bij sporters.

20 Sporthervatting

De Vereniging voor Sportgeneeskunde (VSG) heeft de richtlijn Acute inversietrauma van de enkel ontwikkeld, specifiek voor sporters. Een specifiek onderdeel van deze richtlijn vormt de sportspecifieke revalidatie. Zij concluderen dat, behalve het beschermende effect van oefentherapie op recidieven, er geen specifieke aanwijzingen uit de literatuur te destilleren zijn wat betreft de vorm en intensiteit

van oefentherapie. De VSG pleit voor voldoende variatie. De oefenvormen dienen proprioceptie, kracht, coördinatie en functie van de gehele extremititeit te omvatten. De moeilijkheidsgraad en belasting dient progressief te worden opgevoerd.

Wat betreft het tijdstip van belasting vermeldt de richtlijn het volgende: bij een distorsie met geringe weefselschade is na de proliferatiefase (circa twintig dagen) het gevormde littekenweefsel voldoende trekvast om, met uitwendige protectie, elke oefenvorm te ondergaan. Bij een laterale enkelbandruptuur met forse weefselschade is na de remodeleringsfase (circa veertig dagen) het gevormde litteken voldoende trekvast om, met uitwendige protectie, elke oefenvorm te ondergaan [VSG 2010].

21 Meerwaarde verwijzing tweede lijn

Er is sprake van functionele instabiliteit indien na een acuut lateraal enkelbandletsel restklachten blijven bestaan in de vorm van *giving way* of recidiverend zwikken. Patiënten kunnen angst hebben om voluit te belasten. Tijdens langdurige belasting kan pijn ontstaan. Klachten na langdurige belasting kunnen zijn: pijn, zwelling en gewichtsstijfheid [KNGF 2006].

Klachten van pijn en/of instabiliteit kunnen veroorzaakt worden door bijkomende letsel zoals bijvoorbeeld avulsiefracturen (van de enkel, voetwortel of middenvoetbeentjes) of osteochondraal letsel. Voor het opsporen hiervan is gericht beeldvormend onderzoek noodzakelijk. Bij vermoeden van bijkomend letsel bij patiënten met persistente klachten adviseert de werkgroep te verwijzen naar de tweede lijn voor diagnostiek en eventuele behandeling.

22 Chirurgische therapie bij acuut lateraal inversieletsel van de enkel

In een systematische review over chirurgische ten opzichte van conservatieve behandeling voor acuut lateraal enkelbandletsel werden 20 gerandomiseerde onderzoeken (n = 2562 jongvolwassen mannen) geïncludeerd. De onderzoeken waren van matige kwaliteit, waarbij de kwaliteit van de onderzoeken op de volgende punten te wensen overliet: blinding van de randomisatie, beschrijving van de randomisatie procedure, intention-to-treat analyse, blinding van patiënten en behandelaars, blinding van de effectbeoordelaar, rapportage van baselijnkarakteristieken en informatie over de inhoud van de interventies.

Op primaire uitkomstmaten (terugkeer naar sporten, recidieven, persisterende pijn en subjectieve instabiliteit) werden statistisch significante verschillen gezien in het voordeel van de chirurgisch behandelde groep in vergelijking met een conservatieve behandeling. Er was echter één onderzoek van lage kwaliteit met zeer positief resultaat in het voordeel van chirurgische behandeling. Na exclusie van dit onderzoek bleken de gevonden verschillen niet meer statistisch significant.

Indien er werd gekeken naar secundaire uitkomstmaten, kwam objectieve instabiliteit, gedefinieerd als een positieve subalairesstest (talar tilt test; instabiliteitstest waarbij de calcaneus in inversie en adductie wordt gebracht, positief bij pijn of laxiteit) en een positieve voorsteschuifladetest op stressröntgenopnames, significant minder voor in de chirurgiegroep (respectievelijk RR 0,38; 95%-BI 0,24 tot 0,60 en RR 0,54; 95%-BI 0,43 tot 0,67). Voor de overige secundaire uitkomstmaten werden geen statistisch significante verschillen gevonden.

Er was beperkt bewijs voor een langere hersteltijd, hogere incidentie van stijfheid van de enkel, verminderde mobiliteit van de enkel en meer complicaties in de chirurgiegroep [Kerkhoffs 2007].

Conclusie. Er zijn onvoldoende gerandomiseerde onderzoeken beschikbaar van voldoende kwaliteit om een definitieve uitspraak te doen over de effectiviteit van chirurgie in vergelijking met conservatieve behandeling voor de behandeling van acuut lateraal enkelbandletsel. Analyse toont aan dat chirurgische behandeling op de lange termijn

significant minder objectief instabiele enkels oplevert. Wat hier echter de klinische consequenties van zijn, is onbekend.

23 Arbeid

Er is zeer weinig onderzoek gedaan naar de relatie tussen bevorderende en belemmerende factoren en werkhervatting voor werknemers met acuut lateraal enkelbandletsel.

Uit een systematische review over de verschillende functionele behandelingen voor acuut lateraal enkelbandletsel blijkt dat werknemers die worden behandeld met een semi-rigide enkelbrace significant sneller het werk hervatten dan werknemers die worden behandeld met een elastische bandage. Er werd geen verschil in werkvolume gevonden tussen tape en bandage, bandage en lace-up enkelbrace, tape en semi-rigide enkelbrace, tape en lace-up enkelbrace, semi-rigide enkelbrace en lace-up enkelbrace [Kerkhoffs 2002b]. Er wordt niet vermeld om welk type werkzaamheden het gaat (bijvoorbeeld enkelbelastend werk). De MDR Acuut lateraal enkelbandletsel preferereert een enkelbrace boven tape vanwege het langdurig gebruik gedurende de werkdag. Op basis van bewijs, gebruiksgemak en kostenoverweging heeft eveneens een brace de voorkeur.

Er zijn aanwijzingen dat een werkhervattingstrategie en een werkhervattingschema, dat rekening houdt met de taakeisen, kan bijdragen aan een optimale vorm van re-integratie en werkhervatting voor werknemers met acuut lateraal enkelbandletsel [Abidi 2002, Kunkel 2002]. Patiënten kunnen hiervoor naar de bedrijfsarts worden verwezen.

24 Zorgpad enkelbandletsel

In de Multidisciplinaire Richtlijn (MDR) Acuut Enkelbandletsel wordt het zorgpad als volgt beschreven (www.cbo.nl/Downloads/1316/Definitieve%20versie%20richtlijn%20enkelletsel-hd.pdf):

Acute fase (0 tot 5 dagen). In de eerste lijn beoordelen (meestal) de huisarts en fysiotherapeut of er verdenking is op een fractuur. De huisarts zet zo nodig verdere diagnostiek en behandeling in en kan daarna ook de patiënt met acuut lateraal enkelbandletsel begeleiden. Andere disciplines koppelen terug aan de huisarts indien zij een patiënt gezien hebben met acuut lateraal enkelbandletsel.

Herbeoordeling (4 tot 7 dagen). De herbeoordeling (door huisarts/fysiotherapeut) vindt plaats om een eventuele ruptuur vast te stellen. Indien de eerste beoordeling in de tweede lijn heeft plaats gevonden, wordt de patiënt terugverwezen naar de eerste lijn. De nacontrole wordt bij voorkeur in de eerste lijn uitgevoerd.

Evaluatie (6 weken). Bij stagnatie van het herstel wordt de patiënt opnieuw beoordeeld (dit is afhankelijk van waar de patiënt op dat moment behandeld wordt). Zo nodig kan in deze fase verwezen worden:

- bij aanhoudende klachten naar huisarts, fysiotherapeut of orthopedisch chirurg;
- bij problemen op werkgebied naar bedrijfsarts, verzekeringsarts, bedrijfsfysiotherapeut, ergo-coach of ergonomo.

25 Informatievoorziening/voorlichting

In de MDR Acuut Enkelbandletsel worden de volgende aandachtspunten beschreven bij de voorlichting aan patiënten:

- Wat is de aard van het letsel?
- Welke behandelmogelijkheden zijn er?
- Wat kan de patiënt zelf doen om zijn situatie te verbeteren?
- Wat is de prognose op herstel?
- Wat kan de patiënt doen ter preventie van recidieven?
- Wat te doen bij complicaties en of persisterende klachten?

Het is van belang dat zorgverleners dezelfde informatie verstrekken omtrent acuut lateraal enkelbandletsel en dat de informatie en adviezen op elkaar afgestemd zijn.

LITERATUUR

- Verwijzingen naar NHG-producten zie www.nhg.org.
- Abidi NA. Sprains about the foot and ankle encountered in the workmans' compensation patient. *Foot Ankle Clin* 2002;7:305-22.
- Airaksinen O, Kolari PJ, Miettinen H. Elastic bandages and intermittent pneumatic compression for treatment of acute ankle sprains. *Arch Phys Med Rehabil* 1990;71:380-3.
- Andersen TE, Tenga A, Engebretsen L, Bahr R. Video analysis of injuries and incidents in Norwegian professional football. *Br J Sports Med* 2004;38:626-31.
- Bachmann LM, Kolb E, Koller MT, Steurer J, Ter Riet G. Accuracy of Ottawa ankle rules to exclude fractures of the ankle and mid-foot: systematic review. *BMJ* 2003;326:417-9.
- Bahr R, Bahr IA. Incidence of acute volleyball injuries: a prospective cohort study of injury mechanisms and risk factors. *Scand J Med Sci Sports* 1997;7:166-71.
- Barker AT, Barlow PS, Porter J, Smith ME. A double-blind clinical trial of lower power pulsed shortwave therapy in the treatment of a soft tissue injury. *Phys Ther* 1985;71:500-4.
- Bleakley CM, McDonough S, MacAuley D. The use of ice in the treatment of acute soft-tissue injury: a systematic review of randomized controlled trials. *Am J Sports Med* 2004;32:251-61.
- Bleakley CM, McDonough SM, MacAuley DC, Bjordal J. Cryotherapy for acute ankle sprains: a randomised controlled study of two different icing protocols. *Br J Sports Med* 2006;40:700-5.
- Bleakley CM, McDonough SM, MacAuley DC. Some conservative strategies are effective when added to controlled mobilisation with external support after acute ankle sprain: a systematic review. *Aust J Physiother* 2008;54:7-20.
- Bleakley CM, O'Connor SR, Tully MA, Rocke LG, MacAuley DC, Bradbury I, et al. Effect of accelerated rehabilitation on function after ankle sprain: randomised controlled trial. *BMJ* 2010;340:c1964.
- Braun BL. Effects of ankle sprain in a general clinic population 6 to 18 months after medical evaluation. *Arch Fam Med* 1999;8:143-8.
- Breitenseher MJ, Trattng S, Kukla C, Gaebler C, Kaider A, Baldt MM, et al. MRI versus lateral stress radiography in acute lateral ankle ligament injuries. *J Comput Assist Tomogr* 1997;21:280-5.
- Consumens en Veiligheid. Enkelblessures (2011). <http://www.veiligheid.nl/overons/jaarlijks-600-duizend-enkelblessures-bij-sporters>.
- Cote DJ, Prentice WE Jr., Hooker DN, Shields EW. Comparison of three treatment procedures for minimizing ankle sprain swelling. *Phys Ther* 1988;68:1072-6.
- CVZ. Farmacotherapeutisch Kompas 2012. <http://www.fk.cvz.nl/>.
- Cukiernik VA, Lim R, Warren D, Seabrook JA, Matsui D, Rieder MJ. Naproxen versus acetaminophen for therapy of soft tissue injuries to the ankle in children. *Ann Pharmacother* 2007;41:1368-74.
- Cumps E, Verhagen E, Meeusen R. Efficacy of a sports specific training programme on the incidence of ankle sprains in basketball. *J Sports Sci Med* 2007;6:212-9.
- Curtis CK, Laudner KG, McLoda TA, McCaw ST. The role of shoe design in ankle sprain rates among collegiate basketball players. *J Athl Train* 2008;43:230-3.
- Dalton JD Jr., Schweinle JE. Randomized controlled noninferiority trial to compare extended release acetaminophen and ibuprofen for the treatment of ankle sprains. *Ann Emerg Med* 2006;48:615-23.
- De Noronha M, Refshauge KM, Herbert RD, Kilbreath SL, Hertel J. Do voluntary strength, proprioception, range of motion, or postural sway predict occurrence of lateral ankle sprain? *Br J Sports Med* 2006;40:824-8.
- Dowling S, Spooner CH, Liang Y, Dryden DM, Friesen C, Klassen TP, et al. Accuracy of Ottawa Ankle Rules to exclude fractures of the ankle and midfoot in children: a meta-analysis. *Acad Emerg Med* 2009;16:277-87.
- Eils E, Rosenbaum D. A multi-station proprioceptive exercise program in patients with ankle instability. *Med Sci Sports Exerc* 2001;33:1991-8.
- Ekstrand J, Timpka T, Hagglund M. Risk of injury in elite football played on artificial turf versus natural grass: a prospective two-cohort study. *Br J Sports Med* 2006;40:975-80.
- Emery CA, Cassidy JD, Klassen TP, Rosychuk RJ, Rowe BH. Effectiveness of a home-based balance-training program in reducing sports-related injuries among healthy adolescents: a cluster randomized controlled trial. *CMAJ* 2005;172:749-54.
- Engebretsen AH, Myklebust G, Holme I, Engebretsen L, Bahr R. Intrinsic risk factors for acute ankle injuries among male soccer players: a prospective cohort study. *Scand J Med Sci Sports* 2010;20:403-10.
- Faude O, Junge A, Kindermann W, Dvorak J. Risk factors for injuries in elite female soccer players. *Br J Sports Med* 2006;40:785-90.
- Fong DT, Hong Y, Chan LK, Yung PS, Chan KM. A systematic review on ankle injury and ankle sprain in sports. *Sports Med* 2007;37:73-94.
- Gezondheidsraad. De effectiviteit van fysieke therapie: elektrotherapie, lasertherapie, ultrageluidbehandeling. Den Haag: Gezondheidsraad, 1999.
- Glas AS, Pijnenburg BA, Lijmer JC, Bogaard K, De RM, Keeman JN, et al. Comparison of diagnostic decision rules and structured data collection in assessment of acute ankle injury. *CMAJ* 2002;166:727-33.
- Guillodo Y, Riban P, Guennoc X, Dubrana F, Saroux A. Usefulness of ultrasonographic detection of talocrural effusion in ankle sprains. *J Ultrasound Med* 2007;26:831-6.
- Haraguchi N, Tokuma A, Okamura R, Ito R, Suhara Y, Hayashi H, et al. Influence of activity level on the outcome of treatment of lateral ankle ligament rupture. *J Orthop Sci* 2009;14:391-6.
- Holme E, Magnusson SP, Becher K, Bieler T, Aagaard P, Kjaer M. The effect of supervised rehabilitation on strength, postural sway, position sense and re-injury risk after acute ankle ligament sprain. *Scand J Med Sci Sports* 1999;9:104-9.
- Hrysomallis C, McLaughlin P, Goodman C. Balance and injury in elite Australian footballers. *Int J Sports Med* 2007;28:844-7.
- Hupperets MD, Verhagen EALM, Van Mechelen W. Effect of unsupervised home based proprioceptive training on recurrences of ankle sprain: randomised controlled trial. *BMJ* 2009;339:b2684.
- Kayali C, Agus H, Surer L, Turgut A. The efficacy of paracetamol in the treatment of ankle sprains in comparison with diclofenac sodium. *Saudi Med J* 2007;28:1836-9.
- Kemler E, Van de Port I, Backx F, Van Dijk CN. A systematic review on the treatment of acute ankle sprain: brace versus other functional treatment types. *Sports Med* 2011;41:185-97.
- Kerkhoffs GM, Rowe BH, Assendelft WJ, Kelly K, Struijs PAA, Van Dijk CN. Immobilisation and functional treatment for acute lateral ankle ligament injuries in adults. *Cochrane Database Syst Rev* 2002a;CD003762.
- Kerkhoffs GM, Struijs PA, Marti RK, Assendelft WJ, Blankevoort L, Van Dijk CN. Different functional treatment strategies for acute lateral ankle ligament injuries in adults. *Cochrane Database Syst Rev* 2002b;CD002938.
- Kerkhoffs GM, Handoll HHG, De Bie R, Rowe BH, Struijs PAA. Surgical versus conservative treatment for acute injuries of the lateral ligament complex of the ankle in adults. *Cochrane Database Syst Rev* 2007;CD000380.
- KNGF. Acuut enkelletsel (2006). *Tijdschr Fysiother* 2006;116:Suppl. http://www.artsenapotheke.nl/q/kngf_richtlijn_acuut_enkelletsel.
- Kofotolis ND, Kellis E, Vlachopoulos SP. Ankle sprain injuries and risk factors in amateur soccer players during a 2-year period. *Am J Sports Med* 2007;35:458-66.
- Kunkel M, Miller SD. Return to work after foot and ankle injury. *Foot Ankle Clin* 2002;7:421-8, viii.
- Kwaliteitsinstituut voor de Gezondheidszorg CBO. Acuut lateraal enkelbandletsel (2011). http://www.cbo.nl/Downloads/1157/conc_rl_enkelletsel.pdf.
- Laba E. Clinical evaluation of ice therapy for acute ankle sprain injuries. *NZ J Physiother* 1989;17:7-9.
- Lamb SE, Marsh JL, Hutton JL, Nakash R, Cooke MW. Mechanical supports for acute, severe ankle sprain: a pragmatic, multicentre, randomised controlled trial. *Lancet* 2009;373:575-81.
- Lamberts H. In het huis van de huisarts. Verslag van het transitieproject. Lelystad: MediTekst, 1994.
- Leddy JJ, Smolinski RJ, Lawrence J, Snyder JL, Priore RL. Prospective evaluation of the Ottawa Ankle Rules in a university sports medicine center. With a modification to increase specificity for identifying malleolar fractures. *Am J Sports Med* 1998;26:158-65.
- Leddy JJ, Kesari A, Smolinski RJ. Implementation of the Ottawa ankle rule in a university sports medicine center. *Med Sci Sports Exerc* 2002;34:57-62.
- Linde F, Hvass I, Jurgensen U, Madsen F. Early mobilizing treatment in lateral ankle sprains. Course and risk factors for chronic painful or function-limiting ankle. *Scand J Rehabil Med* 1986;18:17-21.
- Massey T, Derry S, Moore RA, McQuay HJ. Topical NSAIDs for acute pain in adults. *Cochrane Database Syst Rev* 2010;CD007402.
- Mayer F, Herberger U, Reuber H, Meyer U. Vergleich der Wertigkeit gehaltener Aufnahmen und der Arthrographie des oberen Sprunggelenks bei Verletzungen des lateralen Bandkapselapparates. *Unfallchirurg* 1987;90:86-91.
- McGuine TA, Keene JS. The effect of a balance training program on the risk of ankle sprains in high school athletes. *Am J Sports Med* 2006;34:1103-11.
- McHugh MP, Tyler TF, Tetro DT, Mullaney MJ, Nicholas SJ. Risk factors for non-contact ankle sprains in high school athletes: the role of hip strength and balance ability. *Am J Sports Med* 2006;34:464-70.
- Michlovitz SL, Smith W, Watkins M. Ice and high voltage pulsed stimulation in treatment of acute lateral ankle sprains. *J Orthop Sports Phys Ther* 1988;9:301-4.
- Mohammadi F. Comparison of 3 preventive methods to reduce the recurrence of ankle inversion sprains in male soccer players. *Am J Sports Med* 2007;35:922-6.
- Moiler K, Hall T, Robinson K. The role of fibular tape in the prevention of ankle injury in basketball: a pilot study. *J Orthop Sports Phys Ther* 2006;36:661-8.
- Nikken JJ, Oei EH, Ginal AZ, Krestin GP, Verhaar JA, Van Vugt AB, et al. Acute ankle trauma: value of a short dedicated extremity MR imaging examination in prediction of need for treatment. *Radiology* 2005;234:134-42.
- Papacostas E, Malliaropoulos N, Papadopoulos A, Liouliakis C. Validation of Ottawa ankle rules protocol in Greek athletes: study in the emergency departments of a district general hospital and a sports injuries clinic. *Br J Sports Med* 2001;35:445-7.
- Pasila M, Visuri T, Sundholm A. Pulsating shortwave diathermy: value in treatment of recent ankle and foot sprains. *Arch Phys Med Rehabil* 1978;59:383-6.
- Pennington GM, Danley DL, Sumko MH, Bucknell A, Nelson JH. Pulsed, non-thermal, high-frequency electromagnetic energy (DIAPULSE) in the treatment of grade I and grade II ankle sprains. *Mil Med* 1993;158:101-4.
- Picavet HS, Schouten JS. Musculoskeletal pain in the Netherlands: prevalences, consequences and risk groups, the DMC(3)-study. *Pain* 2003;102:167-78.

- Pijnenburg AC, Glas AS, De Roos MA, Bogaard K, Lijmer JG, Bossuyt PM, et al. Radiography in acute ankle injuries: the Ottawa Ankle Rules versus local diagnostic decision rules. *Ann Emerg Med* 2002;39:599-604.
- Rucinski T, Hooker DN, Prentice Jr WE, Shields Jr EW, Coté-Murray DJ. The effects of intermittent compression on edema in postacute ankle sprains. *Orthop Sports Phys Ther* 1991;14:65-9.
- Sloan JP, Hain R, Pownall R. Clinical benefits of early cold therapy in accident and emergency following ankle sprain. *Arch Emerg Med* 1989;6:1-6.
- Snijders EM, Thomas S, Verhagen A. Acuut enkelbandletsel. Literatuuronderzoek naar het effect van conservatieve behandelingen. *Huisarts Wet* 2008;51:17-23.
- Spiegel PK, Staples OS. Arthrography of the ankle joint: problems in diagnosis of acute lateral ligament injuries. *Radiology* 1975;114:587-90.
- Stasinopoulos D. Comparison of three preventive methods in order to reduce the incidence of ankle inversion sprains among female volleyball players. *Br J Sports Med* 2004;38:182-5.
- Steffen K, Andersen TE, Bahr R. Risk of injury on artificial turf and natural grass in young female football players. *Br J Sports Med* 2007;41 Suppl 1:i33-i37.
- Stiell IG, McKnight RD, Greenberg GH, McDowell I, Nair RC, Wells GA, et al. Implementation of the Ottawa ankle rules. *JAMA* 1994;271:827-32.
- Stomp DJ, Hendriks HJM, Heemskerck MAMB, Van der Wees PJ, De Bie RA. Effectiviteit van fysiotherapie bij patiënten met chronische functionele instabiliteit van de enkel: een systematisch literatuuroverzicht. *Ned Tijdschr Fysioth* 2005;115:26-31.
- Trojan TH, McKeag DB. Single leg balance test to identify risk of ankle sprains. *Br J Sports Med* 2006;40:610-3.
- Tropp H, Ekstrand J, Gillquist J. Stabilometry in functional instability of the ankle and its value in predicting injury. *Med Sci Sports Exerc* 1984;16:64-6.
- Tsang KK, Hertel J, Denegart CR. Volume decreases after elevation and intermittent compression of postacute ankle sprains are negated by gravity-dependent positioning. *J Athl Train* 2003;38:320-4.
- Tyler TF, McHugh MP, Mirabella MR, Mullaney MJ, Nicholas SJ. Risk factors for noncontact ankle sprains in high school football players. The role of previous ankle sprains and body mass index. *Am J Sports Med* 2006;34:471-5.
- Van de Lisdonk EH, Van den Bosch WJHM, Lagro-Janssen ALM. Ziekten in de huisartspraktijk. 5de dr Maarssen: Elsevier Gezondheidszorg, 2008.
- Van den Bekerom MP, Van der Windt DA, Ter RC, Van der Heijden GJ, Bouter LM. Therapeutic ultrasound for acute ankle sprains. *Cochrane Database Syst Rev* 2011;6:CD001250.
- Van der Linden MW, Westert GP, De Bakker DH, Schellevis FG. Tweede Nationale Studie naar ziekten en verrichtingen in de huisartspraktijk: klachten en aandoeningen in de bevolking en in de huisartspraktijk. Utrecht/Bilthoven: NIVEL/RIVM, 2004.
- Van der Wees PJ, Lenssen AF, Hendriks EJ, Stomp DJ, Dekker J, De Bie RA. Effectiveness of exercise therapy and manual mobilisation in ankle sprain and functional instability: a systematic review. *Aust J Physiother* 2006;52:27-37.
- Van der Wees PJ. Evaluation of evidence-based clinical guidelines in physical therapy. Ankle sprain as case example [Proefschrift]. Maastricht: Universiteit Maastricht, 2009.
- Van der Werken C, Marti R. Gelukkig is uw enkel niet gebroken, hooguit verstuikt. *Ned Tijdschr Geneesk* 1982;126:2129-32.
- Van Dijk CN. On diagnostic strategies in patients with severe ankle sprain [Proefschrift]. Amsterdam: Universiteit van Amsterdam, 1994.
- Van Dijk CN, Mol BW, Lim LS, Marti RK, Bossuyt PM. Diagnosis of ligament rupture of the ankle joint. Physical examination, arthrography, stress radiography and sonography compared in 160 patients after inversion trauma. *Acta Orthop Scand* 1996;67:566.
- Van Dijk CN, Molenaar AH, Cohen RH, Tol JL, Bossuyt PM, Marti RK. Value of arthrography after supination trauma of the ankle. *Skeletal Radiol* 1998;27:256-61.
- Van Moppers FI, Van den Hoogenband CR. Diagnostic and therapeutic aspects of inversion trauma of the ankle joint [Proefschrift]. Maastricht: Universiteit Maastricht, 1982.
- Van Rijn RM, Van Os AG, Bernsen RM, Luijsterburg PA, Koes BW, Bierma-Zeinstra SM. What is the clinical course of acute ankle sprains? A systematic literature review. *Am J Med* 2008;121:324-31.
- Van Rijn RM, Van Heest JA, Van der WP, Koes BW, Bierma-Zeinstra SM. Some benefit from physiotherapy intervention in the subgroup of patients with severe ankle sprain as determined by the ankle function score: a randomised trial. *Aust J Physiother* 2009;55:107-13.
- Van Rijn RM. Acute ankle sprains in primary care. Enkelverstuikingen in de eerstelijnszorg [Proefschrift]. Rotterdam: Erasmus Universiteit Rotterdam, 2010a.
- Van Rijn RM, Van Ochten J, Luijsterburg PA, Van Middelkoop M, Koes BW, Bierma-Zeinstra SM. Effectiveness of additional supervised exercises compared with conventional treatment alone in patients with acute lateral ankle sprains: systematic review. *BMJ* 2010b;341:c5688.
- Verhagen EA, Van Mechelen W, De Vente W. The effect of preventive measures on the incidence of ankle sprains. *Clin J Sport Med* 2000;10:291-6.
- Verhagen EA, Van der Beek AJ, Van Mechelen W. The effect of tape, braces and shoes on ankle range of motion. *Sports Med* 2001;31:667-77.
- Verhagen EA, Van der Beek A, Twisk J, Bouter L, Bahr R, Van Mechelen W. The effect of a proprioceptive balance board training program for the prevention of ankle sprains: a prospective controlled trial. *Am J Sports Med* 2004a;32:1385-93.
- Verhagen EA, Van der Beek AJ, Bouter LM, Bahr RM, Van Mechelen W. A one season prospective cohort study of volleyball injuries. *Br J Sports Med* 2004b;38:477-81.
- Vriend I, Van Kampen B, Schmikli S, Eckhardt J, Schoots W, Den Hertog P. Ongevallen en Beweging in Nederland 2000-2003. Amsterdam: Stichting Consument en Veiligheid, 2011.
- VSC. Acute inversietrauma van de enkel (2010). <http://www.sportgeneeskunde.com/>VSG>richtlijnen>.
- Wang HK, Chen CH, Shiang TY, Jan MH, Lin KH. Risk-factor analysis of high school basketball-player ankle injuries: a prospective controlled cohort study evaluating postural sway, ankle strength, and flexibility. *Arch Phys Med Rehabil* 2006;87:821-5.
- Wester JU, Jespersen SM, Nielsen KD, Neumann L. Wobble board training after partial sprains of the lateral ligaments of the ankle: a prospective randomized study. *J Orthop Sports Phys Ther* 1996;23:332-6.
- Wilkerson GB, Horn-Kingery HM. Treatment of the inversion ankle sprain: comparison of different modes of compression and cryotherapy. *J Orthop Sports Phys Ther* 1993;17:240-6.
- Wilson DH. Treatment of soft-tissue injuries by pulsed electrical energy. *Br Med J* 1972;2:269-70.
- Zeeegers AV. Het supinatieletsel van de enkel [Proefschrift]. Utrecht: Universiteit Utrecht, 1995.